AUGENSPIEGEL-STUDIEN

ZU EINER

MORPHOGRAPHIE DES SEHNERVEN-EINTRITTES

IM MENSCHLICHEN AUGE.

VON

Dr. ADOLF SZILI

PROFESSOR AN DER UNIVERSITÄT ZU BUDAPEST.

I.

TAFELN.

89 ABBILDUNGEN AUF 24 TAFELN.

WIESBADEN.

VERLAG VON J. F. BERGMANN.

1901.

2811634583
NO. 1147 | H

Verlag von J. F. BERGMANN in Wiesbaden.

Das Sarkom des Auges.

J. 34
100

Mit

THE INSTITUTE OF OPHTHALMOLOGY
LONDON
EX LIBRIS

I. Teil. Ar ... Auges.

Da

1. Kap

Das Angi ... t hämatogener Pigmenti ... wülste. — Degenerations

2. Kap

A. Das di

B. Das cir

Das epibul ... om des Corpus ciliare. —

3. Kapi ... ammenhang

A. Die Erl ... stehung des Sar

... ie kon

II. T ... Ka

III. Teil. K

I. Kapit

1. Stadium ... ung. — 3. Stadium der Bildung extrabulbärer Geschwülste. — 4. Stadium der Metastenbildung. — Entzündliche Erscheinungen.

II. Kapitel. Eigenthümlichkeiten der einzelnen Sarkome nach dem Sitz. Differentialdiagnose.

1. Das epibulbäre Sarkom. — 2. Das Sarkom der Iris. — 3. Das Sarkom des Corpus ciliare. — 4. Das Sarkom der Chorioidea.

III. Kapitel. Das Vorkommen des Sarkoms.

1. Aetiologie. — 2. Die zur Sarkombildung prädisponirenden Momente. — 3. Alter und Geschlecht. — 4. Häufigkeit der einzelnen Formen.

IV. Kapitel. Therapie.

1. Die Beseitigung der Geschwulst mit Erhaltung des Bulbus. — 2. Die Enukleation. — 3. Die Exenteration der Orbita. — Die Kontraindikationen.

Literatur.

Erklärung der Abbildungen.

OPHTHALMOLOGY HC735 S214 [1]

Verlag von J. F. BERGMANN in Wiesbaden.

Archiv
für
Augenheilkunde.

In deutscher und englischer Sprache

herausgegeben von

H. Knapp
New-York

und

C. Schweigger
in Berlin.

Für den Literaturbericht

C. Horstmann
in Berlin.

Preis pro Band mit zahlreichen, auch farbigen Tafeln und Textabbildungen à vier Hefte Mk. 16.—.

Das Archiv enthält:

I. **Originalartikel.**

II. **Systematischer Bericht über die Leistungen und Fortschritte der Augenheilkunde.** Von Professor Dr. St. Bernheimer, Innsbruck, Stabsarzt Dr. O. Brecht, Berlin, Professor Dr. R. Greeff, Berlin, Professor Dr. C. Horstmann, Berlin und Dr. R. Schweigger, Berlin.

III. **Kleinere klinisch-kasuistische und therapeutische Mittheilungen.**

IV. **Gesellschaftsberichte. Personalien. Verschiedenes.**

Vom „Archiv für Augenheilkunde“ erscheint seit den letzten Jahren zufolge immer reichlicher wachsenden Zuflusses an werthvollen Beiträgen alle 4—6 Wochen etwa ein Heft, sodass den Herren Mitarbeitern und Lesern rascheste Veröffentlichung aller Zugänge gewährleistet ist.

Systematischer Bericht
über die
Leistungen und Fortschritte der Augenheilkunde.

Erstattet von

Professor Dr. **St. Bernheimer** in Innsbruck, Stabsarzt Dr. **O. Brecht**, Prof. Dr. **R. Greeff**, Prof. Dr. **C. Horstmann**, Dr. **Rich. Schweigger**, Berlin

unter ständiger Mitwirkung von

Dr. **Abelsdorff** (Berlin): Englische, Amerikanische und Deutsche Literatur.
Professor Dr. **E. Berger** (Paris): Französische Literatur.
Dr. **Burnett** (Washington): Amerikanische Literatur.
Dozent Dr. **Dalén** (Stockholm): Skandinavische Literatur.
Dozent Dr. **Herrnheiser** (Prag): Slavische Literatur.
Professor Dr. **Hirschmann** (Charkow): Russische Literatur.
Dr. **J. Jitta** (Amsterdam): Niederländische Literatur.
Dr. **Krahnstoever** (Rom): Italienische Literatur.
Dr. **C. Devereux Marshall** (London): Englische Literatur.
Dr. **v. Mittelstädt** (Metz): Französische und belgische Literatur.
Professor Dr. **Gama Pinto** (Lissabon): Spanisch-portugisische Literatur.

Verlag von J. F. BERGMANN in Wiesbaden.

Die Funktionskrankheiten des Auges.

Erster Teil.

Ursache und Verhütung

des

grauen und grünen Staares.

Von

Dr. W. Schoen,
Professor an der Universität in Leipzig.

Mit eingeheftetem Atlas von 24 Tafeln.

Zweite mit einem Nachtrag vermehrte Ausgabe.

Preis: Mk. 22.—.

Wir haben in den letzten Jahren wenig ophthalmologische Veröffentlichungen in die Hand bekommen, aus denen wir soviel Anregungen und neue Gesichtspunkte gewonnen haben, als aus der vorliegenden, in welcher der Verf. die Resultate langjähriger und emsiger Studien über die Funktionserkrankungen des Auges niedergelegt hat. Es ist schwierig, beim Referat eines so interessanten Buches den durch die Verhältnisse gebotenen Raum nicht zu überschreiten. Wir wollen versuchen, unseren Leserkreis, welcher sich doch wohl ausschliesslich aus Nichtophthalmologen zusammensetzt, mit dem Buche soweit bekannt zu machen, als es Ergebnisse von allgemeinem Interesse bringt. Allen engeren Fachgenossen können wir die Lektüre desselben nicht dringend genug empfehlen. Schon die Abbildungen der 24 Tafeln bilden für den Fachmann einen werthvollen Atlas der mikroskopischen und pathologischen Anatomie des Auges. Sie stellen rein mechanische Wiedergaben von Mikrophotogrammen durch Photokupferdruck dar und haben, wie der Verf. behauptet, den Werth der Präparate selbst, da sie ohne jede verschönernde Nachhilfe vollkommen naturtreu wiedergegeben sind.

Deutsche Medizinalzeitung.

Die Funktionskrankheiten des Auges.

Zweiter Teil:

Ursache und Verbreitung

der

Erkrankungen der Netz- und Aderhaut

sowie des

Ciliarmuskels.

Von

Professor Dr. **W. Schoen** in Leipzig.

Mit eingeheftetem Atlas von 37 Tafeln.

Mk. 20.—.

ROYAL LONDON
OPHTHALMIC
HOSPITAL

ZUR 50. JAHRESWENDE

SEIT DER

ERFINDUNG DES AUGENSPIEGELS.

Digitized by the Internet Archive
in 2014

https://archive.org/details/b21641286

ROYAL LONDON
OPHTHALMIC
HOSPITAL

AUGENSPIEGEL-STUDIEN

ZU EINER

MORPHOGRAPHIE DES SEHNERVEN-EINTRITTES

IM MENSCHLICHEN AUGE.

VON

Dr. ADOLF SZILI
PROFESSOR AN DER UNIVERSITÄT ZU BUDAPEST.

I.

TAFELN.

89 ABBILDUNGEN AUF 24 TAFELN.

WIESBADEN.
VERLAG VON J. F. BERGMANN.
1901.

Alle Rechte vorbehalten.

Kgl. Universitäts-Druckerei von H. Stürtz, Würzburg.

18113 c

Fast noch am Beginn der neuen Aera, welche mit der Erfindung des Augenspiegels für die Ophthalmologie herangebrochen war, hat v. Amon die Wichtigkeit des ophthalmoskopischen Studiums des Sehnerveneintrittes erkannt. Durch einen trefflichen Vergleich verstand er die hohe Bedeutung dieses räumlich so eng begrenzten Organtheiles auszudrücken, indem er das Foramen opticum sclerae et chorioideae ein zweites, tief im Grunde des Auges liegendes Lichtloch nannte. Wie die Irispupille den Lichtstrahlen den Eingang in das Auge zur Netzhaut gewährt, so ist das Foramen opticum commune für den dort empfundenen Lichteindruck die Ausgangspforte aus dem Auge zum Gehirn durch den optischen Nerven. Schon damals hat v. Amon zur Förderung des ophthalmoskopischen Studiums sowohl der normalen wie der pathologisch veränderten Papille eine stattliche Reihe von anatomischen Untersuchungen des gesunden und kranken Sehnerven veröffentlicht.*)

Es ist kein Wunder, dass die ophthalmoskopischen Entdeckungen seither im Fluge der Jahrzehnte der anatomischen Ergründung des Geschauten weit vorausgeeilt sind. Ernste Forscher haben es schon zu Beginn der neuen Epoche vorausgesagt, dass die wichtigsten Errungenschaften mit dem Augenspiegel uns statt der bisherigen unlösbaren Räthsel nur präcise Fragen vorlegen können, dass die geschauten Bilder uns oft nichts Anderes bieten werden, als einen Wegweiser in die Richtung, wohin sich unsere

*) Zur genaueren Kenntniss des Nervus opticus, namentlich dessen intraocularen Endes. Mit 34 Abbildungen. Eine anatomische Studie für die Ophthalmoskopie. Prager Vierteljahrsschr. f. pr. Heilkunde. 1860. I. B. p. 132.

Beiträge zur pathologischen Anatomie des intraocularen Sehnervenendes behufs der ophthalmoskopischen Diagnose von Krankheiten des Augengrundes. Archiv f. Ophthalmologie. VI. B. I. S. 1.

Forschung zu versenken haben wird. Bezüglich des ophthalmoskopisch sichtbaren Antheiles des Sehnerven ist aber diese Aufgabe, die Fragen zu präcisiren, bisher noch nicht ganz erfüllt worden.

Wenn wir bedenken, dass die Stelle des Sehnerveneintrittes das erste Ziel eines jeden Blickes in das Innere des Auges ist, und für jede weitere Untersuchung die wichtigste Orientirungsstation bildet, muss es geradezu merkwürdig erscheinen, dass das unendlich mannigfaltige Bild, unter welchem die Papilla nervi optici uns entgegentritt, noch nicht das Bestreben erweckt hat, die vielfachen Verschiedenheiten derselben nach irgendwie auffindbaren gemeinsamen, verwandtschaftlichen Zügen zu gruppiren und zu klassifiziren. Das gilt zunächst für jene alltäglichen Befunde von Abweichungen geringeren Grades, die, wenn auch zum Theil im Einzelfalle klinisch belanglos, in ihrem Zusammenhange beredte Zeugenschaft ablegen für das wechselvolle Evolutionsgeschick des Sehorganes, und die zuweilen zur Functionsfähigkeit desselben, weit mehr als bekannt ist, in enger Beziehung stehen. Das gilt nicht minder für die selteneren, sinnfälligeren und darum besser gekannten Bildungsanomalien bis hinauf zu dem perfekten Coloboma nervi optici, bei welchem der Plan einer normalen Papillenanlage völlig ausgelöscht erscheint.

Aus den vorhandenen, theils in Atlanten gesammelten, theils einzeln veröffentlichten Augenspiegelbildern, so weit ich mir dieselben zugänglich machen konnte, war ich nicht im Stande eine diesem Zwecke dienstbare, den ganzen Gegenstand umfassende Auswahl zu treffen. Nichts beweist besser als die Durchsicht solcher Bildersammlungen, dass Vieles, was besteht, so lange ungefunden bleibt, einfach weil es nicht gesucht wird. Wer vermag dem Forscherblick eines Jaeger und den Darstellungen seiner Künstlerhand Bewunderung zu versagen, und wer wagt es zu bezweifeln, dass er aus seinem Inneren die Wahrheit sprach, als er in der Vorrede zu seinem grossen Atlas ausdrücklich hervorhob, dass er nirgends darauf bedacht war, nur bestimmten Zwecken entsprechende Bilder zu liefern, und sich dadurch veranlasst gefühlt hätte, irgendwelche für den Augenblick überflüssig erscheinende Einzelheiten

wegzulasssen, sondern dass er überall Alles so darstellt, wie es sich seinem vorurtheilslosen Blick darbot. Und dennoch finden wir, dass die Papilla nervi optici auf seinen Bildern, mit Ausnahme derjenigen, welche direkt eine Krankheit dieses Gebildes zur Anschauung bringen, kaum irgendwie Abwechselung zeigt. Um nur auf solches hinzuweisen, was heute jedem Anfänger auffallen würde, sei beispielsweise erwähnt, dass auf keinem seiner 73 grossen Blätter ein sogenanntes cilioretinales Gefäss eingezeichnet ist, trotzdem auf etwa 10 Augen wenigstens eines kommt, welches ein solches Gefäss von ganz gehörigem Kaliber aufweist. Mit Ausnahme einiger schematisch gehaltener physiologischer Excavationen findet sich überall die konventionelle kreisrunde Papille, selbst auf den Bildern mit Conus. Nirgends etwas, was dem Beschauer die Verschiedenheiten der Konfiguration ahnen liesse, welche der Papilla nervi optici einen dem menschlichen Antlitz vergleichbaren individuellen Charakter verleiht; Verschiedenheiten, deren subtilste noch wichtig genug ist, denn sie weisen theils auf die Schwierigkeiten hin, welche das Sehorgan bei seinem komplicirten Aufbau zu überwinden hat, theils auf das verborgene Walten von Kräften, denen die normale Gestaltung des Sehnerveneintrittes allmählich und oft in erheblichem Grade zum Opfer fällt.

Das hier Gesagte gilt, abgesehen von wenigen Ausnahmen, fast für alle älteren bildlichen Darstellungen des Augenhintergrundes. Dieses aus direkter Vernachlässigung hervorgehende Idealisiren der Papilla nervi optici wurde erst in neuerer Zeit zum Theil von Haab, in höherem Maasse von W. Adams Frost und am gewissenhaftesten von Oeller vermieden. Ich werde einige werthvolle Befunde, namentlich der beiden Letzteren, später in den Kreis meiner Betrachtungen ziehen müssen; ebenso gedenke ich auch noch manche andere, vereinzelt vorgefundene glaubwürdig erscheinende Abbildung für meinen Zweck zu verwenden. Allein um der Aufgabe gerecht zu werden, die verschiedenen Typen der Papillenbildung in solcher Aneinanderreihung vorzuführen, welche eine Uebersicht über das ganze Gebiet der Abnormitäten möglich macht, war ich in ausgedehntem Maasse auf ausdauerndes Suchen mit dem Augenspiegel und auf sorgfältiges Festhalten des Gefundenen angewiesen.

Die hier folgenden Tafeln bilden, dem gefassten Plan gemäss, den ersten Theil der hier vorliegenden Studien. Sie enthalten eine Auswahl von Abbildungen aus meinen Skizzenbüchern: durchaus Selbstgeschautes und zum grössten Theil Selbstgezeichnetes. Einiges stammt von der Hand meines trefflichen Assistenten, des Herrn Dr. Ludwig Vermes; doch auch dieses ist unter meinen Augen angefertigt worden. Die Tafeln erscheinen zunächst in der schlichten Begleitung kurzgefasster Beschreibungen, die getreu nach meinen gleichzeitigen Notizen wiedergegeben sind. Es sind durchaus Befunde aus dem Gebiete jenseits vom Normalen und diesseits vom Kranken. Wer sich mit einiger Hingebung ophthalmoskopischen Studien widmet, wird hier zumeist Bekanntes finden, hie und da wohl auch eine Lücke entdecken. Diese letzteren werden in dem zweiten Theil dieser Arbeit durch die in den Text der Abhandlung eingefügten Zeichnungen, welche ich den Mittheilungen anderer bewährter Beobachter entnommen habe, möglichst ausgefüllt erscheinen. Dort werde ich auch an geeigneter Stelle der fremden analogen Fälle gedenken, sowohl um aus der Vergleichung den Typus der jeweiligen Papillengestaltung zu construiren, als auch um allen betreffenden Prioritätsansprüchen gerecht zu werden. Auch behalte ich mir vor, den in seiner ophthalmoskopischen Erscheinung zur Genüge bekannten normalen Sehnerveneintritt erst dort einer eingehenden Betrachtung zu unterziehen.

Ob das hier Dargebotene seine Aufgabe zu erfüllen fähig sein wird, darüber muss das Urtheil Anderen überlassen bleiben; jedoch sollte es endgiltig erst nach dem Erscheinen des ganzen Werkes gefällt werden. In das Lob, welches dem Herausgeber für die technisch vollendete Reproduktion schon jetzt gebührt, darf auch der Autor einstimmen. Die Stiftzeichnungen sind mit tadelloser Treue wiedergegeben, und auf den meisten farbigen Tafeln haben die zarten Details des Hintergrundes und der Konturen der Centralgefässe eine so feine Behandlung erfahren, wie bisher nur noch auf wenigen lithographirten Augenspiegelbildern.

Budapest, im März 1901.

INHALTS-VERZEICHNISS.

Seite

Tafel I.

Figur 1. Zapfenförmiges Gebilde vom Gefässaustritte ausgehend 13
Figur 2. Verschleierung der Papille 13
Figur 3. Verschleierung der Papille. 14
Figur 4. Venöse Gefässschlinge im Bereich der Papille 14
Figur 5. Arterielle Gefässschlinge im Bereich der Papille 15

Tafel II.

Figur 1. Physiologische Excavation 17
Figur 2. Getheilte physiologische Excavation der lateralen Papillenhälfte . . 17
Figur 3. Physiologische Excavation 17
Figur 4. Physiologische Excavation und graue Sehnervenfasern 18
Figur 5. Flache physiologische Excavation (Ausweitung der lateralen Papillenhälfte) 18
Figur 6. Flache physiologische Excavation (Ausweitung der lateralen Papillenhälfte). Conus lateralis 19

Tafel III.

Figur 1. Physiologische Excavation mit lochartiger Vertiefung 21
Figur 2. Physiologische Excavation mit centraler Lücke 21
Figur 3. Physiologische Excavation mit centraler Lücke 22
Figur 4. Seitliche Lücke innerhalb einer colobomatösen Papille 22
Figur 5. Randständige Lücke der Papille 23

Tafel IV.

Figur 1. Nach unten blickende Excavation der Papille 25
Figur 2. Spaltförmige Excavation der Papille 25
Figur 3 und 4. Colobomatöse Excavation der Papille 26

Tafel V.

Figur 1. Papille mit Conus (Mässige progressive Myopie) 29
Figur 2. Ringförmiger Conus und diffuse Rarefaction des Chorioidealgewebes 29

Seite

Tafel VI.

Figur 1. Papille eines progressiv-myopischen Auges mit ringförmigem Conus und atrophischem Chorioidealansatz 31
Figur 2. Papille eines progressiv-myopischen Auges mit atrophischem Chorioidealansatz 31

Tafel VII.

Figur 1. Schräge Papille 33
Figur 2. Papille mit Conus und Emmetropie 33
Figur 3. Papille mit unvollständigem lateralem Conus und Emmetropie . . 34
Figur 4. Schräge Papille mit lateralem Conus 34
Figur 5. Schräge Papille; Conus lateralis mit verwischten Grenzen . . . 35

Tafel VIII.

Figur 1. Schräge Papille mit grossem Conus lateralis 37
Figur 2 und 3. Conus nach unten 37
Figur 4. Papille mit Staphyloma posticum 39

Tafel IX.

Figur 1 und 2. Grosse Coni in Schmetterlingsform; schräge Papillen (Staphyloma posticum) 41
Figur 3. Papille mit grossem Conus lateralis 42
Figur 4. Papille mit excessivem Conus lateralis 42
Figur 5. Staphyloma posticum 43

Tafel X.

Figur 1. Verkehrte Papillengestaltung; Conus medialis 45
Figur 2. Verkehrte Papillengestaltung 46
Figur 3. Verkehrte Papillengestaltung 46
Figur 4. Verkehrte Papillengestaltung 47

Tafel XI.

Figur 1. Verkehrte Papillengestaltung 49
Figur 2. Verkehrte Papillengestaltung 49
Figur 3. Verkehrte Papillengestaltung 50

Tafel XII.

Figur 1. Unvollständige Papillenbildung 51
Figur 2. Schräge Papille. Mangelhafte Bildung 51
Figur 3. Mangelhafte Papillenbildung 52
Figur 4. Mangelhafte Papillenbildung 52
Figur 5. Mangelhafte Papillenbildung. Verkehrte Anordnung 53

Seite

Tafel XIII.

Figur 1. Medialwärts verzogene Gefässe bei flacher, nicht verkehrter Papillengestaltung 55
Figur 2. Verkehrte Papillengestaltung. Conus medialis 55
Figur 3. Verkehrte Papillengestaltung. Conus medialis 56
Figur 4. Conus inferior 56
Figur 5. Conus inferior 57

Tafel XIV.

Figur 1. Conus inferior 59
Figur 2. Conus inferior 59

Tafel XV.

Figur 1 und 2. Conus inferior 61
Figur 3. Mangelhafte Papillenbildung. Conus inferior 62
Figur 4 und 5. Conus inferior 62

Tafel XVI.

Figur 1. Conus inferior 65
Figur 2. Conus inferior (Combinirte Form) 65
Figur 3. Conus inferior (Combinirte Form) 66
Figur 4 und 5. Conus inferior 67

Tafel XVII.

Figur 1. Conus inferior (Excessive Form) 69
Figur 2 und 3. Conus inferior (Excessive Form. Colobom?) 69
Figur 4. Conus inferior mit taschenförmiger Excavation der Papille . . . 70

Tafel XVIII.

Conus inferior mit versenkter Venenschlinge 71

Tafel XIX.

Figur 1. Conus lateralis mit Netzhautfalte und versenkter Venenschlinge . 73
Figur 2. Conus inferior mit Netzhautfalte und versenkter Venenschlinge . . 73
Figur 3. Conus inferior mit Lücke und versenkter Venenschlinge . . . 74
Figur 4. Conus inferior mit Lücke und versenkter Venenschlinge . . . 75
Figur 5. Conus inferior mit Lücke 75

Tafel XX.

Figur 1. Conus inferior mit Netzhautfalte und versenkten Venenschlingen . 77
Figur 2. Colobom des Sehnerven 78
Figur 3. Colobom des Sehnerven 79

Seite

Tafel XXI.

Figur 1. Regelmässig gebildeter Sehnerveneintritt mit schmalem Conus lateralis in einem Auge mit Coloboma Chorioideae 81
Figur 2. Verbildung des Sehnerveneintrittes in einem Auge mit Coloboma Chorioideae 81
Figur 3. Verbildung des Sehnerveneintrittes in einem Auge mit Coloboma Chorioideae 82
Figur 4. Verbildung des Sehnerveneintrittes in einem Auge mit Coloboma Chorioideae 83

Tafel XXII.

Figur 1. Colobom des Sehnerven 85
Figur 2. Colobom des Sehnerven 86
Figur 3. Colobom des Sehnerven 87

Tafel XXIII.

Sehnerveneintritt innerhalb eines Aderhautcoloboms 89

Tafel XXIV.

Sehnerveneintritt innerhalb eines Aderhautcoloboms 91

Tafel I.

Figur 1. Zapfenförmiges Gebilde am Austritt der Centralgefässe.

Linkes Auge. Aufrechtes Bild.

N. Karl, 41 Jahre alt, Handelsmann.

Die Papille ist von normaler Form, die Substanz der etwas erhabenen medialen Hälfte streifig getrübt. Die Wandungen fast sämmtlicher Centralgefässe sind als weisse Begleitstreifen sichtbar, jedoch nur im Bereiche des Sehnervenquerschnittes.

Die Arteria centralis ist an der Stelle ihres Austrittes, wo sie zugleich die zwei Hauptäste für die untere Fundushälfte und ein dünnes Nebenästchen temporalwärts abgiebt, von einem weissen etwa venenbreiten Gewebsstrang überbrückt, von welchem sich ein gleich heller Gewebszapfen von ½ Papillendurchmesser Länge mit der Richtung nach innen oben abzweigt. Derselbe ist ebenfalls gefässbreit und gegen sein Ende etwas kolbig gestaltet. Dieses Gebilde zieht bis an sein Ende ganz nahe am Augenhintergrunde hin, so dass es nicht ohneweiters als Rest der Arteria hyaloidea aufgefasst werden kann.

$$E, V = \frac{6}{7}. —$$

Figur 2. Verschleierung der Papille.

Linkes Auge. Aufrechtes Bild.

P. Simon, 19 Jahre alt, Eisenarbeiter.

Die mediale Hälfte der Papille ist durch ein stellenweise dickeres, stellenweise sehr feines, vielfach durchbrochenes spitzenartiges Gewebe verdeckt. Die Lücken dieses hellweissen Schleiers erscheinen als dunkle bräunliche Flecke, theilweise in Folge des Contrastes, theilweise in Folge Beschattung des dahinter liegenden Papillenantheiles. Der etwas buchtige Rand dieses schleierartigen Gewebes er-

scheint oben, medial und unten als ein schmaler, dichter, an beiden Seiten scharf begrenzter Saum, als wäre das Gewebe daselbst umgeschlagen oder aufgerollt. Lateral ist die Begrenzung des Gewebes nicht zu erspähen. Etwas mehr als der dritte Theil der Papilla lateral erscheint völlig frei. Oben und unten verliert sich das helle Bild des Saumes in dem schmalen Conus lateralis. Innerhalb der Lücken und dem Rande des Schleiers ist keine merkliche parallaktische Verschiebung zur Unterlage zu erzielen.

$$H\,1.0\,D, V = \frac{6}{6}.$$

Das rechte Auge zeigt eine ähnliche, jedoch weniger ausgebreitete Verschleierung der Papille, ebenfalls medial. —

Figur 3. Verschleierung der Papille.

Linkes Auge. Aufrechtes Bild.

B. Heinrich, 32 Jahre alt, Beamter.

Die obere Hälfte der Papille ist durch ein gleichmässig weisses Licht reflektirendes Gewebe verdeckt, welches nach unten dicht und undurchsichtig, nach oben etwas zarter die Gefässkonturen durchscheinen lässt. Die untere horizontale Begrenzung des Schleiers ist völlig verwischt; die übrige ist scharf und fällt mit dem Papillenrande zusammen. Während der Ursprung der Gefässe in dem ganzen Bereich der oberen Papillenhälfte durch die bezeichnete Gewebsschichte mehr oder weniger verschleiert ist, bricht ein kleines temporales Venenästchen durch dieselbe und zieht scharf gezeichnet an der Oberfläche hin. Am medialen Papillenrande erscheinen zwei kleine Gefässchen, deren Ursprung völlig verdeckt ist. Im Bereiche der unteren Hälfte der Papille zieht eine etwa gefässbreite glänzendweisse Gewebsbrücke vom äusseren Rande des temporalen Astes der Arteria centralis inferior über die Vena lateralis inferior nach oben, um sich in das Schleiergewebe aufzufasern.

$$E;\ V = \frac{6}{7}. —$$

Figur 4. Venöse Gefässschlinge im Bereiche der Papille.

Linkes Auge. Aufrechtes Bild.

B. Moriz, 24 Jahre alt, Mediziner.

Kreisrunde Papilla von einem hellen Saum umringt. In der mässig weiten, wenig tiefen, fast centralen physiologischen Excavation liegt eine

venöse Gefässschlinge, die sich in der Zeichnung nicht mit Sicherheit entziffern lässt. In vivo lässt der schwache Venenpuls erkennen, dass das mediale Ende des unteren Bogens den Beginn der Schlinge bildet, d. h. die Stelle bezeichnet, an welcher die Vene in die Tiefe des Sehnerven taucht. Demnach wäre die Configuration der Schlinge im Sinne der beigefügten schematischen Zeichnung aufzufassen.



Dieses Papillenbild ist noch durch das gesonderte Hervortreten zweier Arterienäste ausgezeichnet. Der mediale dünnere erscheint mit einer hackenförmigen Krümmung, die auf einen rekurrenten Verlauf intra papillam schliessen lässt. Das laterale Gefäss, welches zur Arteria inferior lateralis wird, ist cilioretinal; der durchscheinende rekurrente Antheil beginnt schon jenseits des Scheidenringes.

$$H\ 3.0\ D,\ V = \frac{6}{7}.-$$

Figur 5. Arterielle Gefässschlinge im Bereiche der Papille.

Rechtes Auge. Aufrechtes Bild.

Fl. Joseph, 18 Jahre alt, Student.

Auf der sonst, mit Ausnahme einer centralen, mässig tiefen physiologischen Excavation, wohlgebildeten Papille zeigt der für die untere Netzhauthälfte bestimmte Arterienast folgenden abnormen Verlauf. Aus dem medialen unteren Papillenviertel zum Vorschein kommend, zieht dieser Ast fast direkt nach oben, wendet sich erst nach Ueberschreiten des medialen

oberen Papillenrandes, eine enge Schlinge bildend, lateral nach unten und windet sich korkzieherartig um das aufsteigende Stück, bevor es den weiterhin gestreckten Verlauf in den Bereich seiner Bestimmung antritt. Die Gefässschlinge hebt sich von einer Folie ab, deren ziemlich scharfer Rand ihren Konturen parallel verläuft. Die Windungen dieser arteriellen Gefässschlinge entwickeln sich in mehr schlanker Form, als diejenigen der venösen Schlinge der Fig. 4; die Anordnung ist jedoch eine auffallend gleiche.

M 1.0 D V = $\frac{6}{7}$.—

1.

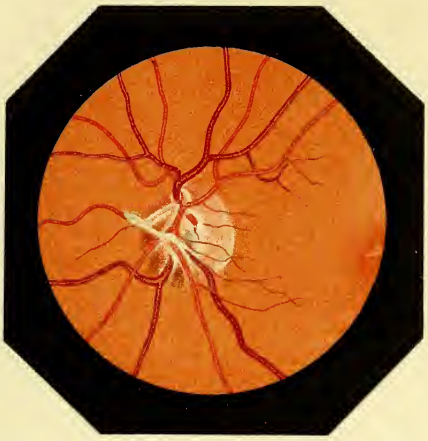

2.

4.

3.

5.

Kgl. Univers.-Druckerei v. H. Stürtz, Würzburg. Verlag von J. F. Bergmann, Wiesbaden.

ROYAL LONDON
OPHTHALMIC
HOSPITAL

Tafel II.

Figur 1. Physiologische Excavation.

Rechtes Auge. Aufrechtes Bild.

K. Johanna, 32 Jahre alt, Handarbeiterin.

Gewöhnliche Form einer breiten centralen physiologischen Excavation mit oberem, überhängendem, scharfem Rande. Nach unten erhebt sich der Grund der Excavation allmählich in das Niveau der Papille; demgemäss erscheinen die oberen Centralgefässe abgeknickt, während die unteren von ihrem Austritt an einen mehr gestreckten Verlauf beibehalten.

$$E, V = \frac{6}{9}.$$

Fig. 2. Getheilte physiologische Excavation.

Rechtes Auge. Aufrechtes Bild.

N. Béla, 15 Jahre alt, Schlosser.

Die Excavation, welche den grösseren lateralen Antheil der Papille einnimmt, ist in zwei nicht völlig gleichgrosse liegende Ovale durch eine horizontale Gewebsbrücke getheilt, auf welcher ein dünnes arterielles Gefäss seinen gestreckten Verlauf temporalwärts nimmt.

$$E, V = \frac{6}{7}.$$

Fig. 3. Physiologische Excavation.

Linkes Auge. Aufrechtes Bild.

Sch., Sophie, 34 Jahre alt.

Innerhalb der schönen fast kreisrunden Excavation zieht deren temporalem Rande entlang ein weiter starker Gefässbogen. Keinerlei optische

ROYAL LONDON OPHTHALMIC HOSPITAL

Correction lässt genügend deutlich erkennen, ob dieselbe bloss aus der Vene besteht, oder ob auch die Arterie sich beigesellt hat, wofür sowohl die Breite des Gefässbildes, wie die verschiedene Färbung desselben zu sprechen scheint.

$$H\ 1.75\ D\ V = \frac{6}{6}.—$$

Fig. 4. Physiologische Excavation und graue Sehnervenfasern.

Linkes Auge. Aufrechtes Bild.

Sch., Jakob, 19 Jahre alt, Schüler.

Die oberen zwei Drittheile der Papille bieten ein verhältnissmässig gewöhnliches Bild. Am Rande hebt sich der etwas breit entwickelte Scheidenring deutlich vom Fundus ab. In der Mitte befindet sich eine scharfrandige, mässig breite und tiefe physiologische Excavation. Das untere Drittel der Papille hingegen ist durch eine dunkelgraue, fast schwarze radiäre Faserschicht verdeckt, die gegen das übrige Niveau der Papille messbar erhaben ist. Die dunkle Färbung erstreckt sich über den unteren Papillenrand hinaus und geht allmählich, etwa in Papillendurchmesser weiter Entfernung in die normale Färbung des Augenhintergrundes über. Von dem Grunde dieser dunkeln Faserstrahlung heben sich die nach unten ziehenden Centralgefässe mit völlig ungetrübten Konturen ab.

$\text{Ash}\ 1.5\,D.V = \frac{6}{10}$. Aus der Prüfung mit dem Lichtbildchen (Schnabel's Methode) ergiebt sich, dass der blinde Fleck entlang der grauen Faserung verbreitert ist. —

Fig. 5. Flache physiologische Excavation (Ausweitung des lateralen Papillenantheiles).

Linkes Auge. Aufrechtes Bild.

Z. Eva, 56 Jahre alt, Dienerin.

Der erhabene mediale Theil der Papille beträgt kaum ein Viertel ihrer ganzen Breite, ist etwas düster hyperämisch und schiebt sich kulissenartig über die schon hier mässig tiefe, gegen den lateralen Rand hin sich allmählich verflachende Excavation.

Das rechte Auge zeigt ein nahezu gleiches Papillenbild. Beide haben vordem gut in die Entfernung gesehen. Gegenwärtig mit $-7.0\,D = V\ \frac{6}{20}$. Gesichtsfeldgrenzen normal. Linsenmyopie (bis jetzt ohne Kataraktbildung). —

5.

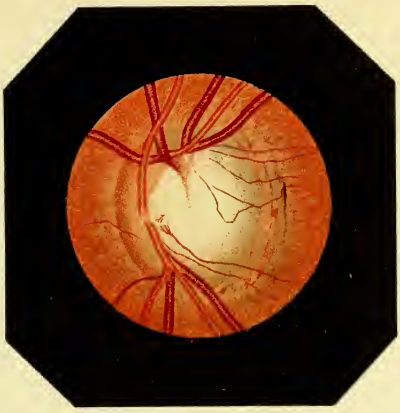

1.

2.

3.

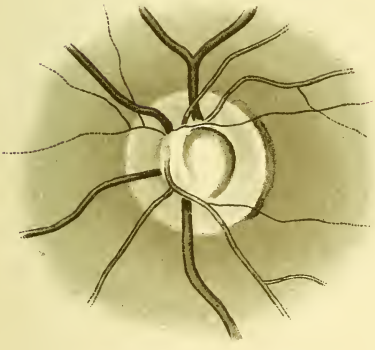

4.

6.

Kgl. Univers.-Druckerei v. H. Stürtz, Würzburg. Verlag von J. F. Bergmann, Wiesbaden

Figur 6. Physiologische Excavation (Ausweitung des lateralen Papillenantheiles) Conus lateralis.

Linkes Auge. Aufrechtes Bild.

E. Alexander, 19 Jahre alt, Student.

Der erhabene mediale Theil der Papille ist kaum ein Fünftel Durchmesser breit, normal gefärbt. Besonders zu beachten ist, dass zwei Venenstücke: die Vena medialis superior und ein dünnerer, nach unten ziehender medialer Ast aus der Substanz dieses medialen Antheiles hervorbrechen. Aus der Zeichnung ergiebt sich, dass die centrale Fortsetzung der ersteren innerhalb der Excavation wieder zum Vorschein kommt, ehe sie in die Tiefe des Sehnerven eindringt. Wahrscheinlich vereinigt sich auch der untere Ast vorher noch ungesehen mit diesem Stämmchen. Die Excavation ist derjenigen in Figur 5 gleich. An die Papille schliesst sich lateral ein Conus, der aus einer gefässbreiten glänzendweissen Sichel und einer diese umfassenden, beinahe dreimal so breiten hellen Zone besteht, die durch einen dünnen Pigmentsaum gegen die Macula lutea hin begrenzt ist und auf ihrer Fläche zarte Pigmentflecke und Chorioidealgefässe erblicken lässt.

Dieses Auge ist nach aussen abgelenkt. E. Centrales Sehen stark vermindert. Gesichtsfeldgrenze normal. Das rechte gut sehende Auge zeigt beinahe das gleiche Papillenbild. —

Tafel III.

Figur 1. Physiologische Excavation mit lochartiger Vertiefung.

Linkes Auge. Aufrechtes Bild.

Sp. Josef, 19 Jahre alt, Arbeiter.

Im Gegensatz zu der etwas düster gefärbten Papillenoberfläche, reflektirt der Grund der physiologischen Excavation viel weisses Licht. In der Mitte derselben befindet sich ein gut umschriebener schwärzlicher Fleck, der sich bei genauer Inspection als Lücke erkennen lässt. Es tritt kein Gefäss hindurch.

Maculae corneae. $E.V = \frac{6}{15}.-$

Figur 2. Physiologische Excavation mit centraler Lücke.

Linkes Auge. Aufrechtes Bild.

V. Otto, 19 Jahre alt, Privatbeamter.

Der Grund der etwa $^1/_2$ Papillendurchmesser breiten physiologischen Excavation, der die Lücken der Lamina cribrosa gut erkennen lässt, zeigt in der Mitte eine schräg ovale, scharfrandige, dunkelgraue, allem Anscheine nach tiefe Lücke, deren Oeffnung etwa $^1/_7$ zu $^1/_5$ Papillendurchmesser breit ist. An ihrem unteren Rande taucht flach geknickt der untere centrale Venenast in die Tiefe. Die Vena superior und andere mediale Gefässzweigchen durchbrechen die mediale Papillensubstanz ausserhalb der physiologischen Excavation.

$E.V = \frac{6}{7}.-$

Figur 3. Physiologische Excavation mit centraler Lücke.

Rechtes Auge. Aufrechtes Bild.

B. Adelheid, 10 Jahre alt, Schülerin.

Innerhalb der mehr als $^1/_2$ Papillendurchmesser breiten physiologischen Excavation befindet sich eine horizontal ovale, scharfrandige Lücke von $^1/_7$ zu $^1/_4$ Papillendurchmesser weiter Oeffnung. Die Vena centralis superior und inferior tauchen gesondert und abgeknickt am oberen resp. unteren Rande in die Tiefe dieser Grube.

$$E.V = \frac{6}{20}.$$

Figur 4. Seitliche Lücke innerhalb einer colobomatösen Papille.

Rechtes Auge. Aufrechtes Bild.

N. Julie, 41 Jahre alt.

Die Papille erscheint als eine hellweisse, in vertikaler Richtung etwas ovale Scheibe, welche allseitig scharf umrandet ist. Ein dichter Pigmentsaum umgiebt dieselbe lateral, unten und eine Strecke weit hinauf auch medial, ist aber überall durch eine etwa gefässbreite helle Zone von dem eigentlichen Papillenrande getrennt. Letzterer verhält sich an den unteren zwei Drittheilen der Sehnervenscheibe wie der steile Rand einer glaukomatösen Excavation. An dem oberen Rande ist eine solche Vertiefung der Papillenfläche nicht vorhanden, dieselbe wird im obersten Drittel allmählich ausgeglichen. Bemerkenswerth ist jedoch, dass auch an jenem Theile des Papillenrandes, welcher als steil abfallend bezeichnet werden muss, nicht sämmtliche Centralgefässe abgeknickt erscheinen. Vier Venenästchen lassen aus dem völligen Verschwinden der Umbiegung auf ein beträchtliches Ueberhängen des Randes schliessen. Hingegen ziehen dazwischen sämmtliche Aeste der Centralarteria, sowie der mittlere Ast der Vena inferior in ungestörtem Verlauf über den Papillenrand hin.

Das obere Drittel der Scheibe ist gleichmässig fast glänzend weiss; noch im Bereiche desselben befindet sich der gemeinsame Hilus der Centralgefässe, aus welchem die Arterie noch eingetheilt, die Vene schon in ihre zwei Hauptäste gespalten zum Vorschein kommt. In den unteren zwei Drittheilen ist die weisse Fläche der Scheibe durch graue Fleckchen unterbrochen, welche den Spalten der Lauma cribrosa entsprechen könnten. Diese ordnen sich bogenförmig geschweift um eine scharfrandige Lücke, welche als ein an beiden Seiten zugespitztes Oval von etwa $^1/_6$ zu $^1/_3$ Papillendurchmesser Oeffnung in der unteren

1.

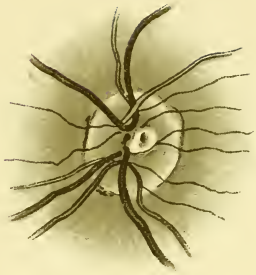

2.

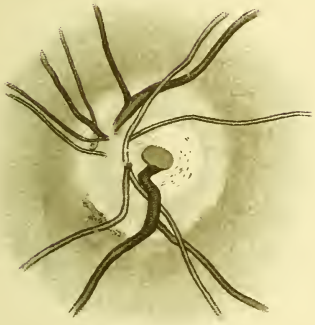

3.

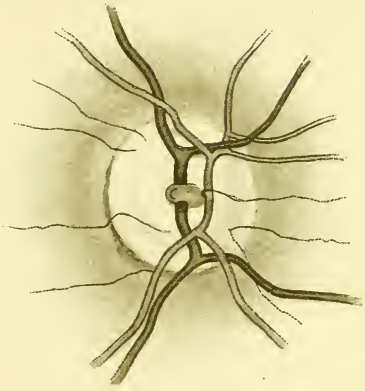

4.

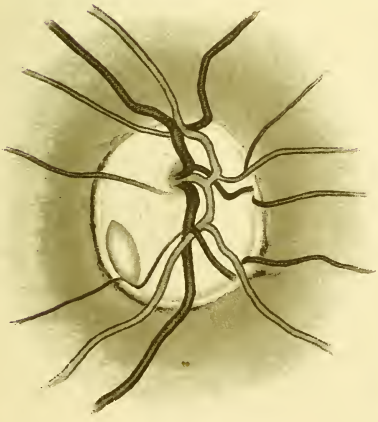

5.

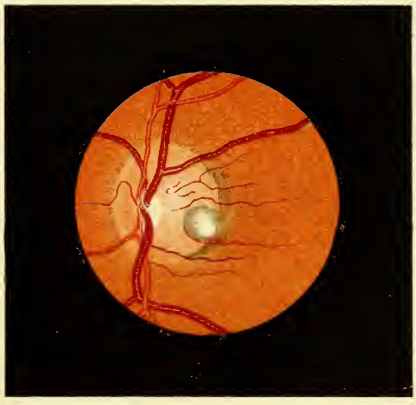

Kgl. Univers.-Druckerei v. H. Stürtz, Würzburg. Verlag von J. F. Bergmann, Wiesbaden.

ROYAL LONDON
OPHTHALMIC
HOSPITAL

Hälfte der Sehnervenscheibe so situirt ist, dass der laterale Rand der Lücke zum grössten Theil mit dem lateralen Rande der Papille zusammenfällt. Der Grund dieser Lücke ist ebenfalls flach; um seine zartfaserige Zeichnung zu erkennen, bedarf es einer Verminderung der optischen Einstellung um 3.0 D.

E.V $= \frac{3}{70}$. Dieses Auge war stets das schlechter sehende. Vor 10 Jahren, nach plötzlichem Cessiren der Menses, nahm das Sehvermögen beider Augen rasch in hohem Grade ab, erhält sich aber schon seit langer Zeit auf gleicher Stufe. Beiderseits das klinische Bild der idiopathischen Sehnervenatrophie. Die Papille des linken Auges zeigt normale Configuration. —

Figur 5. Randständige Lücke der Papille.

Linkes Auge. Aufrechtes Bild.

B. Rosalia, 19 Jahre alt, Schneiderin.

Die Papille bildet ein aufrechtes Oval. Die Durchtrittsstelle der Centralgefässe befindet sich im medialen Drittel derselben innerhalb einer kleinen physiologischen Excavation. Die Färbung der Sehnervenscheibe ist durchaus normal bis auf einen nahezu kreisrunden, scharfrandigen, schwärzlich grauen, in der Mitte helleren Fleck von $^1/_3$ Papillendurchmesser in ihrem unteren lateralen Viertel. Genauere Inspection lässt erkennen, dass es sich um eine steile Vertiefung handelt, deren Grund nicht sichtbar gemacht werden kann.

E.V $= \frac{6}{7}$. Gesichtsfeld normal. —

Tafel IV.

Figur 1. Excavation der Papille.

Rechtes Auge. Aufrechtes Bild.

H. Serena, 29 Jahre alt, Näherin.

In der nahezu kreisrunden Papille befindet sich eine nach oben vertiefte nach unten hin sich verflachende Excavation. Der überhängende obere Rand derselben öffnet sich wie ein Thorbogen. Von diesem aufwärts ist das im Papillenniveau liegende Substanzlager des Sehnerven nur $^1/_6$ Papillendurchmesser breit und ist noch überdies durch das Gewölbe der Excavation in unbekannter Ausdehnung unterhöhlt. Sämmtliche Retinalgefässe nehmen ihren Ursprung aus dem obersten Theil der Papille, resp. aus der Excavation.

$$M\ 3.0\ D,\ V = \frac{6}{50}.—$$

Figur 2. Spaltförmige Excavation der Papille.

Linkes Auge. Aufrechtes Bild.

F. Karl, 17 Jahre alt, Schüler.

Die Papille erscheint durch die Excavation, welche gleichfalls unten allmählich hinter das Niveau zurücktretend, nach oben immer tiefer wird und so einen etwa $^1/_4$ Papillendurchmesser breiten Spalt bildet, in der Mitte entzwei getheilt, bis auf ein schmales Randstück oben, welches aber durch die Excavation noch in unbekannter Ausdehnung unterhöhlt ist. Von einem gemeinsamen Pigmentsaum umrahmt schliesst sich unten ein weisser sichelartiger Streifen an die Papilla. Sämmtliche Gefässe, mit Ausnahme eines lateralen dünnen cilioretinalen Astes, kommen aus dem obersten Theil des Sehnerven zum Vorschein.

$$Asm.\ 1.75\ D;\ V = \frac{6}{15}.—$$

Figur 3 und 4. Colobomatöse Excavation der Papille.

Rechtes und linkes Auge. Aufrechtes Bild.

Frau J. G., 57 Jahre alt.

Beide Sehnervenscheiben sind von normaler Grösse in vertikaler Richtung oval. Was zunächst in's Auge fällt, das ist die tiefe Aushöhlung

der Papillen, welche in beiden Augen den gleichen Charakter zeigt. Gewisse beachtenswerthe Verschiedenheiten in den Details machen eine gesonderte Beschreibung nöthig.

Die Papille des rechten Auges (Fig. 3) wird in etwa gefässbreiter Entfernung von einem continuirlichen dichten Pigmentsaum umschlungen, welcher blos den oberen Rand und das obere Drittel des lateralen Randes frei lässt. Der Zwischenraum zwischen Rand und Pigmentsaum ist durch seine Helligkeit auffallend. Die Retinalgefässe treten in zwei gesonderten

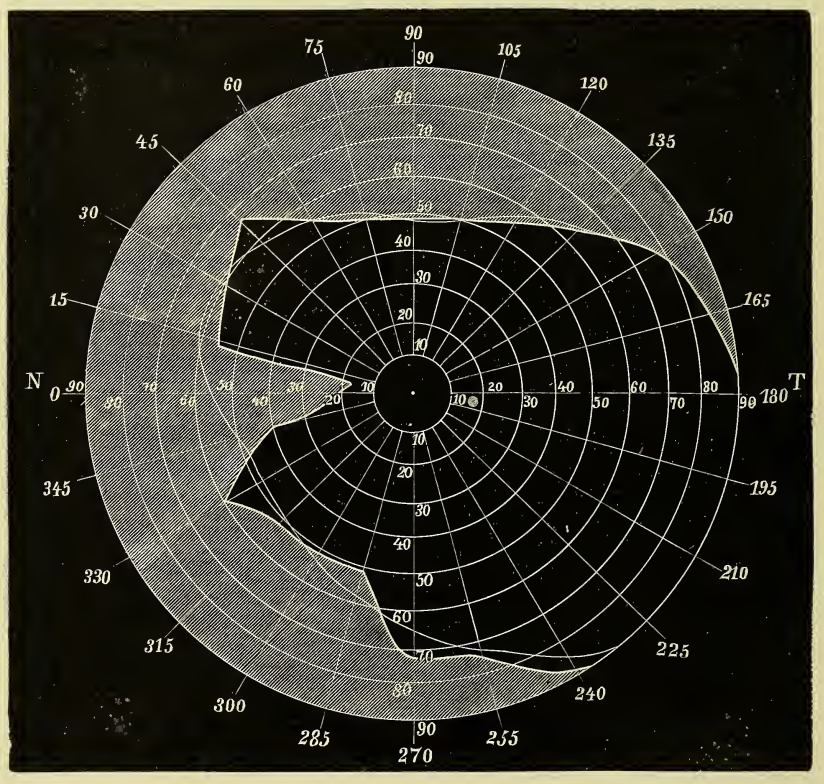

Gruppen aus der Papille, die eine für die obere, die andere für die untere Fundushälfte. Beide zeigen sich, in Bezug auf ihr Erscheinen an der Oberfläche, in hohem Maasse verschieden. Einiges Bedenken erregt das Verhalten der unteren Gefässe. Sämmtliche Aeste erscheinen gesondert am unteren Rande der Papilla plötzlich aus der Tiefe. Da hier eine Totalexcavation besteht, die den unteren Papillenrand sogar zu unterminiren scheint, so macht diese Partie den Eindruck einer hochgradig glaukomatösen Excavation. Bei genauer Prüfung sieht man aber, dass von den fünf starken Gefässästen drei: die Arteria medialis und lateralis inferior und die Vena medialis inferior sich nicht über den Rand der

Excavation schlagen, sondern zwischen diesem und dem Pigmentsaum das Gewebe durchbohrend zum Vorschein kommen. Ganz anders erscheint die Gruppe der oberen Centralgefässäste. Die Excavation verflacht sich im Ganzen nach oben hin; und im medial-oberen Segment erscheint die Papillenoberfläche schon ganz im Niveau des Fundus oculi. Die nach oben ziehenden Gefässe werden erst an dieser Stelle sichtbar. Die für die laterale Netzhaut bestimmten scheinen von unten her noch aus der Excavation hervorzukommen und ziehen ohne Knickung über den

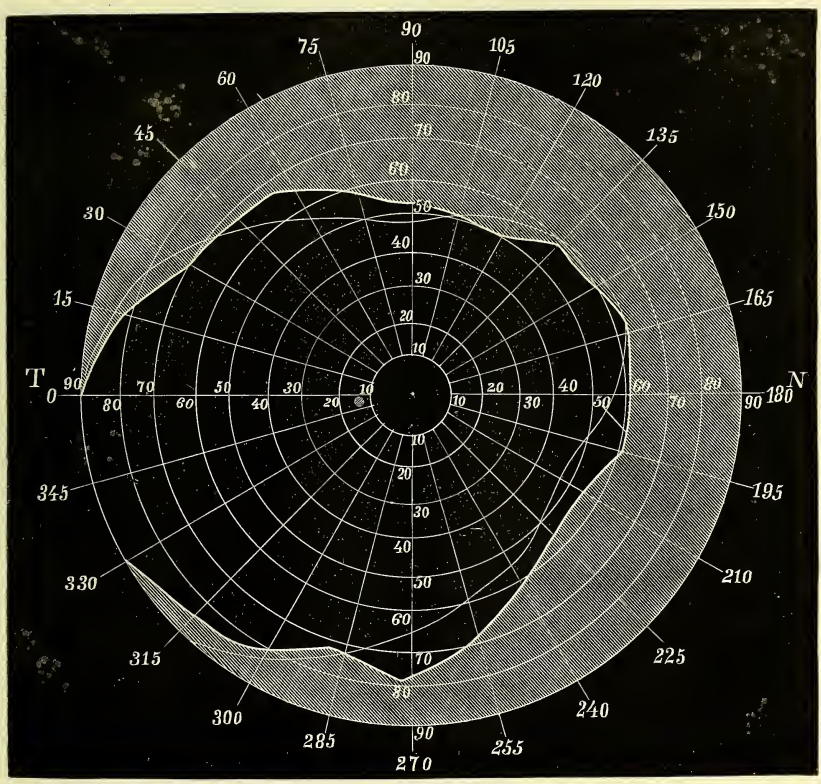

Rand der Papilla hin. Die medialen Aeste brechen etwas höher, noch in einiger Entfernung vom medialen oberen Rande, aus der Papillensubstanz hervor. Vom Grunde der Excavation, der nirgends die Zeichnung der Lamina cribrosa erkennen lässt, heben sich einzelne feine Gefässchen ab, die über den lateralen Rand der Papille ohne wesentliche Biegung hinziehen.

Die Papille des linken Auges (Fig. 4) ist von einem dichten, nicht an allen Stellen gleichbreiten Pigmentsaum umfasst, der sich dicht an den Papillenrand hält, lateral aufgespalten ist, wodurch hier eine conusartige helle Lücke sichtbar wird, und medial oben gänzlich fehlt. Nach unten folgt auf den Pigmentsaum eine sichelförmige helle Zone mit einem zweiten

weniger scharf gezeichneten Pigmentsaum. Auch auf diesem Papillenbilde zeigen die Centralgefässe eine ungewöhnliche Art an die Oberfläche zu gelangen, die ihrer Bedeutung nach wohl derjenigen im rechten Auge gleichkommt. Infolge der etwas abweichenden Gestaltung der Papille ist hier das eigentümliche Verhalten der unteren Gefässäste noch auffallender als dort. Die Excavation ist bezüglich Richtung und Tiefe mit derjenigen des rechten Auges völlig übereinstimmend; jedoch wird sie im linken Auge dem ganzen unteren Rande entlang von einer straffgespannten Gewebsfalte überdacht, welche von gelblich-grauer Farbe bei gewissem Lichteinfall schwach diaphan erscheint mit nach oben concavem Rande, medial etwas breit aufsitzt, hingegen lateral spitz endet und so die Form einer Sichel nachahmt, die mit der freien Schneide nach aufwärts gekehrt ist und mit dem Rücken an den unteren Papillenrand stösst. Die Breite der sichtbaren Oberfläche dieser Gewebsfalte beträgt medial $^1/_5$ Papillendurchmesser; sie geht hier in den gleichbreiten, im Niveau des Fundus oculi liegenden, durch die Excavation etwas unterminirten medialen Papillenantheil über, welcher nach oben allmählich breiter und mächtiger wird. In gleicher Richtung verflacht sich auch die Excavation allmählich, welche infolge der ganzen Anordnung sowohl im horizontalen wie im vertikalen Durchmesser eine geringere Oeffnung zeigt, als jene im rechten Auge. Von den Retinalgefässen erscheinen einige knapp am Rande der Papilla an der Oberfläche; so die Arterie inferior lateralis und die Vena inferior, beide indem sie die den unteren Papillenrand überragende Gewebsfalte durchbohren; ferner ein mediales Venenästchen und weiter oben medial zwei Arterienäste, sämmtliche unmittelbar aus der Papillensubstanz hervorbrechend. Der Verlauf der übrigen grösseren Gefässäste nähert sich dem normal gewöhnlichen. Zwei Gefässchen ziehen ungeknickt über den lateralen Papillenrand.

Ra Hm 1.0 D; $V = \frac{6}{7}$. La Hm 1.0 D; $V = \frac{6}{10}$. Das Sehen in die Entfernung ist niemals besser gewesen. Aus dem beigefügten perimetrischen Befunde geht hervor, dass das Gesichtsfeld des rechten Auges in einem medialen Sector defekt, dasjenige des linken Auges aber in jeder Richtung von normaler Ausdehnung ist.

Patientin erschien zu Beginn des Jahres 1897 aus Furcht vor der Operation, welche von augenärztlicher Seite wegen des vermeintlichen Glaukoms dringend empfohlen worden war. Seither wurden die Augen wiederholt untersucht; zuletzt im Januar 1901. Der Befund ist unverändert, trotzdem die Operation unterblieben, und niemals ein Mioticum angewendet worden ist. —

1.

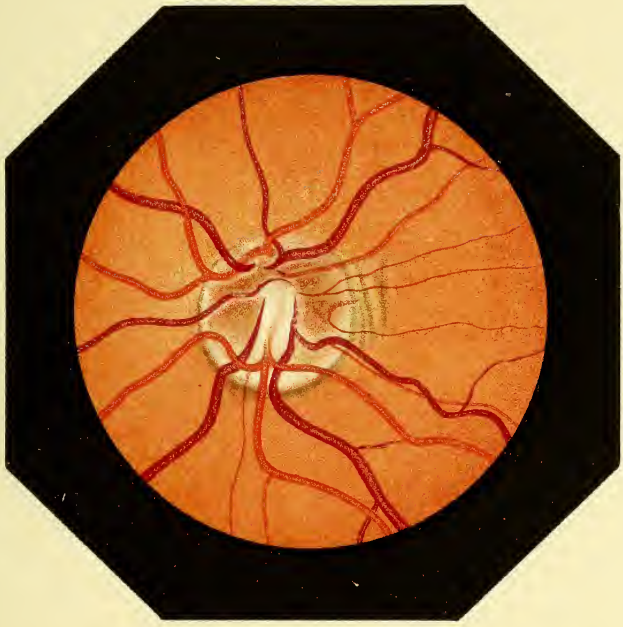

2.

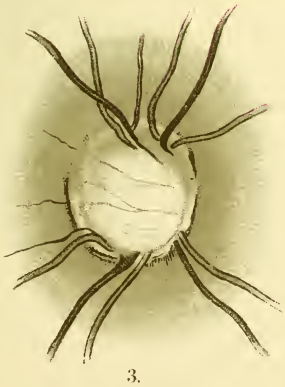

3.

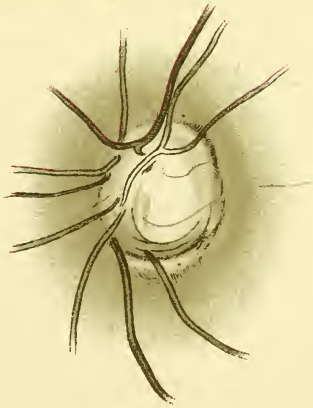

4.

Kgl. Univers.-Druckerei v. H. Stürtz, Würzburg. Verlag von J. F. Bergmann, Wiesbaden.

ROYAL LONDON
OPHTHALMIC
HOSPITAL

Tafel V.

Figur 1. Papille mit Conus (Mässige progressive Myopie).

Linkes Auge. Aufrechtes Bild.

E. Robert, 12 Jahre alt, Schüler (Blondes Haar; hellbraune Iris).

Fast kreisrunde Sehnervenscheibe mit undeutlicher Begrenzung. Lateral ein nahezu $^1/_2$ papillenbreiter Conus, der fast völlig weiss erscheint. Nur gegen den Rand hin zeigen sich etwelche chorioideale Gefässstücke. Die Form und Anordnung der Papille ist von der normalen durchaus nicht verschieden. Ein zartgrauer, stellenweise unterbrochener Pigmentsaum umschliesst Papille und Conus.

Rechtes Auge fast gleich. Bin M 1.0 D; $V = \frac{6}{6}$

Im weiteren Verlauf von fünf Jahren steigert sich die Myopie auf 4.0 D mit gleichbleibender Sehschärfe. Form der Papille und Grösse des Conus sind gleich geblieben; nur der laterale Pigmentsaum erscheint fast völlig aufgelöst, und der Chorioidealansatz hier stark zerfasert.

Figur 2. Ringförmiger Conus und diffuse Rarefaction des Chorioidealgewebes bei hochgradiger progressiver Myopie.

Rechtes Auge. Umgekehrtes Bild.

E. Marie, 17 Jahre alt, Stickerin. (Braunes Haar; blaue Iris).

Fast kreisrunde, etwas querverzogene Papille, medial und lateral mit zartem randständigem Pigmentsaum. Durch einen zweiten, stellenweise unterbrochenen oder zerklüfteten Pigmentsaum ist rings um die Papille eine Conusform umschrieben, die medial und oben etwa doppeltgefässbreit, lateral halbpapillenbreit ist und sich nach unten noch erheblich (zur Form einer Mütze) erweitert. Ringsherum ist das Pigmentepithel nach allen Richtungen hauptsächlich aber nach unten diffus rareficirt. Der Verlauf der

hier sichtbaren Chorioidealgefässe zeugt von enormer Dehnung der Augenhäute. Zarte geformte Glaskörpertrübungen. M 12.0 D; $V = \frac{6}{20}$.

Im linken Auge ähnliche Zeichen der peripapillären Gewebsrarefaction und ein schärfer ausgeprägter Conus lateralis. M 8.0 D; $V = \frac{6}{15}$.

Nach 11 Jahren, trotz seitheriger Schonung, beiderseits M > 18.0 D. Das rechte Auge ist zum feineren Sehen untauglich; das linke Auge hat $V = \frac{6}{30}$. Chorioretinitis centralis. Glaskörpertrübungen. —

1.

2.

Kgl. Univers.-Druckerei v. H. Stürtz, Würzburg. Verlag von J. F. Bergmann, Wiesbaden.

ROYAL LONDON
OPHTHALMIC
HOSPITAL

Tafel VI.

Figur 1. Papille eines progressiv myopischen Auges mit ringförmigem Conus.

Rechtes Auge. Aufrechtes Bild.

W. Franz, 21 Jahre alt, Mediziner (Blondes Haar; graublaue Iris).

Sehnervenscheibe zart begrenzt, etwas in die Breite verzogen. Die centralen Gefässe sind bei ihrem Erscheinen an der Oberfläche über den etwas erhabenen medialen Papillenantheil gespreizt. Die ganze Papille wird von einem ringförmigen Conus umgeben, der medial etwas mehr als gefässbreit, durch einen Pigmentsaum ziemlich scharf begrenzt ist, nach oben und unten breiter wird und lateral in etwas mehr als $^1/_3$ Papillendurchmesser Entfernung durch einen zerklüfteten Pigmentsaum begrenzt erscheint. Das Pigmentepithel und ebenso das Chorioidealgewebe ist rings um die Papille, namentlich lateral, noch eine beträchtliche Strecke weit gelichtet.

Links ähnliches Bild. Bin M 4.0D; $V = \frac{6}{7}$. Hat etwa bis zu seinem 14. Lebensjahre gut in die Ferne gesehen. —

Figur 2. Papille eines progressiv myopischen Auges mit atrophischem Chorioidealansatz.

Linkes Auge. Aufrechtes Bild.

B. Therese, 23 Jahre alt, Näherin (Braunes Haar, braune Iris).

Papille erscheint aufrecht oval; ihr medialer Antheil ist schmal, der laterale ausgeweitet und messbar tiefer liegend. Die Centralgefässe stammen aus dem medialen Theile des Sehnerven. An ihrem Verlauf ist die Wirkung eines Zuges in lateraler Richtung unverkennbar. Medial zeigt sich am Papillenrande ein schmaler, lichter Saum (Scheidenring); lateral schliesst sie an die Papille, ohne das umschriebene Bild eines Conus, Schwund und Zerklüftung des Pigmentepithels bis in eine Entfernung von mehr als ein Papillendurchmesser. Eine Strecke weit scheint auch das Chorioidealgewebe

defekt zu sein. In der Gegend der Macula lutea befindet sich ein minimales chorioretinitisches Produkt.

Bei der objectiven Refraktionsbestimmung, sowohl mit dem Augenspiegel als mit dem Skiaskop, erweist sich der schmale mediale Papillenantheil und noch sicherer die unmittelbar angrenzende mediale Fundus-partie emmetropisch eingestellt; während schon in geringer Entfernung vom lateralen Papillenrande myopische Einstellung von 3.0 D zu konstatiren ist.

M 3.0 D; V seit Kurzem verschlimmert $= \frac{6}{30}$. Links ähnliches Bild ohne centrale Veränderung. M 3.0 D; V $= \frac{6}{7}$. Hat von Kindheit auf bis über die Schulzeit gut in die Ferne gesehen. —

1.

2.

Kgl. Univers.-Druckerei v. H. Stürtz, Würzburg. Verlag von J. F. Bergmann, Wiesbaden.

ROYAL LONDON
OPHTHALMIC
HOSPITAL

Tafel VII.

Figur 1. Schräge Papille.

Linkes Auge. Aufrechtes Bild.

G. Julius, 15 Jahre alt, Schüler.

Die Form der Papille erscheint aufrecht oval. Medialer Antheil verhältnissmässig breit, düster röthlich gefärbt. Einzelne über diesen hinwegziehende Gefässe von hellen Parallelstreifen begleitet. Lateraler Antheil erscheint schmal, centrumwärts hell, etwas excavirt. Lateral ein schmaler, weisser Conus; am oberen Rande desselben erscheint ein starker cilioretinaler Arterienast. Die optische Einstellung der medialen Papillenhälfte entspricht H 1.0 D, diejenige der lateralen M 1.5 D (Ergebniss der ophthalmoskopischen Bestimmung).

M 4.0 D. V = $\frac{6}{9}$. —

Figur 2. Papille mit Conus und Emmetropie.

Linkes Auge. Aufrechtes Bild.

K. Jrma, 17 Jahre alt, Schülerin.

Kreisförmige Papille mit schmalem, medialem und flach excavirtem, lateralem Antheil, von einem ringförmigen Conus eingeschlossen, der medial etwa gefässbreit, lateral nahezu $^1/_2$ Papillendurchmesser breit ist und von einem zusammenhängenden, nahezu gleichmässigen Pigmentsaum lateral und unten begrenzt wird. Aus dem hellen, durch Chorioidealgefässstücke und Pigmentschollen bunt gefärbten Grunde des lateralen Conusantheils entspringen gesondert zwei mässigstarke cilioretinale Arterienäste.

E. V = $\frac{6}{5}$. —

Figur 3. Papille mit unvollständigem, lateralem Conus und Emmetropie.

Rechtes Auge. Aufrechtes Bild.

L. Martin, 29 Jahre alt, Ingenieur.

Kreisrunde Sehnervenscheibe mit schmalem, medialem Antheil, der durch die breite, nicht sehr tiefe physiologische Excavation unterhöhlt zu sein scheint, worauf hauptsächlich aus dem unterbrochenen Verlauf des medialen Astes der Centralvene daselbst zu schliessen ist. Dieser Ast versenkt sich in die Aushöhlung hinter dem medialen Papillenantheil, um etwas weiter oben an dessen Oberfläche zu gelangen, wo er den medialen oberen Arterienast auf eigenthümliche Weise umschlingt, ehe er den Papillenrand überschreitet. Lateral oben ist der Scheidenring stark ausgeprägt; mehr nach unten verbreitet sich derselbe conusartig. Hier ist das Pigmentepithel in hohem Grade defekt, auch scheint das Chorioidealgewebe zu fehlen. Nach oben hievon ist eine starke chorioideale Gefässschlinge blosliegend. An dieser Stelle erscheint auch eine cilioretinale arterielle Gefässschlinge sofort in zwei divergirende Aeste getheilt.

$$E \cdot V = \frac{6}{6}. -$$

Figur 4. Schräge Papille mit lateralem Conus und Emmetropie.

Linkes Auge. Aufrechtes Bild.

J. Cecilie, 52 Jahre alt.

Die Sehnervenscheibe erscheint im ophthalmoskopischen Bilde als schmales aufrechtes Oval. Ihr medialer Antheil, durch starke Färbung auffallend, wölbt sich wulst- oder dachartig über die tiefe Excavation des lateralen Papillenantheiles, wie aus der ausgiebigen parallaktischen Verschiebung zwischen den vertikalen Gefässstücken und dem lateralen Papillenrande geschlossen werden muss. Die eigentliche Pforte der Retinalgefässe scheint in der Tiefe der überdachten Excavation zu liegen. Die mediale Vene durchbohrt wahrscheinlich von daher die Substanz des medialen Papillenantheils; die übrigen stärkeren Gefässe gelangen erst über den lateralen etwas concaven Rand desselben an die sichtbare Oberfläche. An den lateralen Rand der Papille schliesst sich ein schmaler gelblichweisser Conus mit grauem Pigmentsaum, und hieran eine weitere conusartige Lichtung des Pigmentepithels.

1.

2.

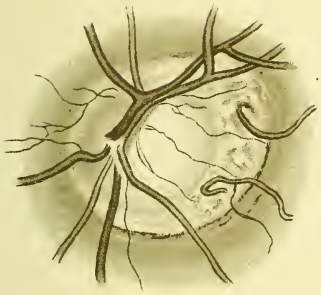

3

4.

5.

Kgl. Univers.-Druckerei v. H. Stürtz, Würzburg. Verlag von J. F. Bergmann, Wiesbaden.

HOSPITAL

Der mediale Papillenrand und das Niveau des anstossenden Fundus ist 3.0 D hypermetropisch eingestellt; der laterale Papillenantheil, Conus und benachbarter Fundus ist emmetropisch.

$$E . V = \frac{6}{30}. -$$

Figur 5. Schräge Papille. Conus lateralis mit verwischten Grenzen.

Rechtes Auge. Aufrechtes Bild.

B. Aurelie, 16. Jahre alt, Schülerin.

Dem vorigen verwandtes, aufrecht ovales Papillenbild. Der stark gefärbte mediale Antheil überdacht die Totalexcavation des lateralen Antheiles, aus deren unsichtbarer Tiefe die Retinalgefässe, wie aus einem Kelch zum Vorschein kommen. Die meisten derselben, namentlich die für die mediale Fundushälfte bestimmten Gefässäste winden sich anschliessend über den scheinbar zugeschärften stark concaven Rand des medialen Antheiles. Die laterale Grenze der Sehnervenscheibe ist ophthalmoskopisch nicht sicher zu erkennen. Der Ueberhang in den anstossenden Conus lässt sich nur dadurch errathen, dass den Grund des letzteren in der Nähe des Sehnerven reihenförmige zarte Pigmentstreifen auszeichnen.

Der mediale Papillenrand zeigt myopische Einstellung von 5.0 D; die Pigmentstreifen auf dem Grunde des Conus M 10.0 D. Zwischen diesem und dem lateralen Rande des medialen Papillenantheiles ist bedeutende parallaktische Verschiebung zu konstatiren.

V dieses sonst keinerlei Defekt aufweisenden Auges $= \frac{6}{70}$. Gläser von 10—12. D verbessern das Sehen subjektiv, erhöhen jedoch nicht die Leistungsfähigkeit.

Linkes Auge: Physiologische Excavation im lateralen Theil der sonst normal geformten Sehnervenscheibe. Lateral schmaler Conus.

$$Hm\ 0.75\ D,\ V = \frac{6}{9}. -$$

Tafel VIII.

Figur 1. Schräge Papille mit grossem Conus lateralis.

Rechtes Auge. Umgekehrtes Bild.

Frau **F.** M., 23 Jahre alt.

Die Papille erscheint im ophthalmoskopischen Bilde in der Form einer Halbmondscheibe, mit medialem kreisförmigem und lateralem geraden Rande. Der erhabene mediale Antheil mit den Hauptgefässästen lässt in der Mitte eine Oeffnung frei, in der Form eines liegenden V, durch welche man auf den excavirten lateralen Antheil blickt. Die Gefässe kommen aus der Tiefe dieser, durch den medialen Antheil überragten Excavation hervor. Der Conus ist etwa zweimal so breit, als die perspektivisch verkürzte Papille, und schliesst sich an diese mit einer pigment- und gefässlosen weissen Zone, die von dem übrigen, durch chorioideale Gefässstücke und Pigmentschollen gefärbten Theil des Conus um das Vierfache an Ausdehnung übertroffen wird. Papille und Conus ergänzen sich, von einem gemeinsamen Pigmentsaum umschlossen, zu einem nach lateral unten geneigt liegenden Oval. In der Richtung der grössten Ausdehnung des Conus ist das anstossende Chorioidealgewebe beträchtlich rarefizirt, was die Figur jedoch in etwas übertriebenem Maasse zur Anschauung bringt.

As 3.5 D (20° temp). Beste Korrektion durch — 1.5 sph. 3.5 D cy 70° nasal. $V = \frac{6}{10(?)}$. —

Figur 2 und 3. Conus nach unten.

Rechtes und linkes Auge. Umgekehrtes Bild.

Sch. Amalie, 32 Jahre alt.

Das ophthalmoskopische Bild der Sehnervenscheibe des rechten Auges (Fig. 2) bildet ein etwas schräg liegendes Oval. Der laterale Antheil erscheint mit allmählichem Uebergang stärker gefärbt, als der mediale, so dass man bei flüchtigem Blick das Papillenbild dem linken Auge zuschreiben möchte. Dieser Eindruck wird durch die An-

ordnung der Centralgefässäste noch wesentlich verstärkt: da fast sämmtliche, aus dem lateralen Antheil des Sehnerven hervorkommend, ihren Verlauf zunächst in medialer Richtung, gleichsam einem Zuge folgend, nehmen. Der Papille sitzt ein Conus von der Form einer Mütze mit der Hauptrichtung nach unten auf. Seine grösste (vertikale) Breite übertrifft diejenige der Papille in erheblichem Maasse. Der Conus umfasst auch seitlich fast den ganzen medialen und die untere Hälfte des lateralen Randes der Papille. Seine Fläche ist namentlich in der Nähe des Sehnerven durch Pigment gefärbt; mehr nach unten tritt die blosse Sklera zum Vorschein. Sehnervenscheibe und Conus sind von einem gemeinsamen Pigmentsaum umschlossen. Pigmentepithel und Chorioidealgewebe zeigen auffallende Rarefaction in der Richtung nach unten und medial von der Papille. Hier befinden sich auch in der Nachbarschaft zwei kleine chorioiditische Defekte.

M 7.0 D; $V = \frac{6}{30}$. As Corneae 1.5 D; Cylindergläser erzielen keine Verbesserung des Sehens. Die skiaskopische Messung ergiebt: Optische Einstellung des Fundus oculi 10° oben vom Sehnerv M 7.0 D; 15° medial unten M 10.0 D. —

Die Papille des linken Auges (Fig. 3) erscheint rund. Ihr medialer Antheil scheint gegen den lateralen etwas erhaben zu sein. Der Austritt der Centralgefässe findet in der Mitte statt, in einer Anordnung, welche ebenfalls einen gewissen Zug in medialer Richtung verräth. Die Sehnervenscheibe wird von einem beträchtlichen Conus unten und zu beiden Seiten umfasst. Der Grund des Conus, der nach unten in Papillendurchmesser weiter Entfernung spitz ausgezogen ist, zeigt in der Nachbarschaft der Papille einen hellgelblichrothen Schimmer; in der Peripherie ist er skleralweiss mit einzelnen zerstreuten Pigmentflecken. In der Höhe des unteren Papillenrandes kommt aus dem lateralen Conusantheil ein cilioretinales Gefäss mit einem rekurrenten Häkchen zum Vorschein. Sehnerv und Conus wird von einem gemeinsamen, stellenweise etwas defekten Pigmentsaum eingeschlossen. Pigmentepithel und Chorioidealgewebe erscheint in der unteren Fundushälfte rarefizirt.

M 11.0 D. $V = \frac{6}{15}$. As Corneae 0.5 D.

Skiaskopische Messung: Optische Einstellung des Fundus oculi 10° oben M 8.0 D; 15° unten M 11.0 D.—

1.

2.

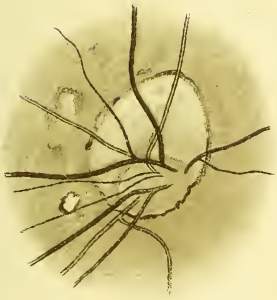

3.

4.

Kgl. Univers.-Druckerei v. H. Stürtz, Würzburg. Verlag von J. F. Bergmann, Wiesbaden.

Figur 4. Papille mit Staphyloma posticum.

Linkes Auge. Umgekehrtes Bild.

Frau W. J., 23 Jahre alt.

Der Sehnerveneintritt erscheint als ziemlich schmales, etwas geneigtes, scharfrandiges Oval von grauröthlicher Färbung in der medialen Hälfte einer ebenfalls scharf umschriebenen, mit den Attributen des Conus ausgestatteten hellen Fläche von bedeutender Ausdehnung. Dieselbe ist in der Umgebung der Papille hellgelbröthlich mit zahlreichen streifigen und scholligen, mehr oder weniger dichten Pigmentflecken besät. Nach einer stufenförmigen Erhebung lateral vom Sehnerven, zeigt sich das laterale Drittel bis zur halbkreisförmigen Grenze des Defektes in reinem Skleralweiss. Die Centralgefässe entwickeln sich aus der Mitte der Papille, zunächst etwas gespreizt auf- und abwärtsziehend.

Die ophthalmoskopische Untersuchung im umgekehrten Bilde lässt es unentschieden, ob die Form der Papille der Ausdruck perspektivischer Verkürzung ist. Das aufrechte Bild ist verzerrt und durch vorhandene Glaskörpertrübungen verschleiert.

$$M\ 12.0\ D;\ V = \frac{6}{30\,(?)}.-$$

Tafel IX.

Figur 1 und 2. Grosse Coni in Schmetterlingsflügelform; schräge Papillen (Staphyloma posticum).

Rechtes und linkes Auge. Umgekehrtes Bild.

F. Nathan, 27 Jahre alt, Kaufmann.

Die Sehnervenscheibe erscheint im rechten Auge (Fig. 1) als Oval, dessen Querdurchmesser nur etwas mehr als die Hälfte des Längsdurchmessers beträgt. Ihre Fläche ist gegen den excessiv breiten Conus geneigt, welcher sich lateral anschliesst, und noch den unteren Rand und, als ganz schmaler Streifen, auch den inneren Rand der Papille umfasst. Auf der Fläche des Conus liegt anstossend an den äusseren und inneren Rand der Sehnerven viel Pigment; der grösste Theil zeigt jedoch auf dem skleralweissen Grunde radiär gestreckte blassrothe Gefässverzweigungen mit zarten grauen Pigmentschollen in den Zwischenräumen. Der ganze Conus wird von einem ungleich dichten Pigmentsaum begrenzt. Die Durchtrittsstelle der Centralgefässe befindet sich in der oberen Papillenhälfte und erscheint dem lateralen Papillenrande stark genähert. Sämmtliche Umstände weisen auf eine beträchtliche perspektivische Verkürzung der Sehnervenscheibe in horizontaler Richtung hin. $M > 20.0\,D$; $V = \frac{6}{70}$.

Im linken Auge (Fig. 2) zeigt die querverkürzte Papille mehr die Halbmondform. Der lateral enorm breite Conus umfängt mit einem sehr schmalen weissen Saum auch den inneren Rand des Sehnerven. Unmittelbar an dessen lateralem Rande liegt viel Pigment auf der Conusfläche; die Mitte derselben ist skleralweiss. In der Nähe der lateralen Grenze, von dieser jedoch wiederum durch einen schmalen, weissen Zwischenraum getrennt, zeigt der Conus grauröthliche Färbung, die durch Blutgefässe mit dazwischen eingestreutem Pigment verursacht wird. Die Durchtrittsstelle der Centralgefässe erscheint auch auf diesem Papillenbilde dem lateralen Rande stark angenähert. Bemerkenswerth erscheint der Verlauf. Während im rechten Auge diejenigen Gefässäste, die gewöhnlich bogenförmig die Macula lutea umkreisen, gleichsam infolge von Zerrung in lateraler Richtung gestreckt erscheinen, zeigt ein Theil der Hauptgefässäste im linken Auge unleugbar einen stark gespreizten Verlauf;

einzelne jedoch, so die zusammen nach lateralunten ziehende Arterie und Vene, sowie drei obere, ebenfalls lateral ziehende Gefässäste, deren mittlerer als Arterie zu erkennen ist, und die sämmtlich jenseits der Papille aus der Conusfläche zu treten scheinen, haben einen auffallend in lateraler Richtung gestreckten Verlauf. M 18.0 D; V = $\frac{6}{50}$. —

Figur 3. Papille mit grossem Conus lateralis.

Rechtes Auge. Umgekehrtes Bild.

R. Helena, 22 Jahre alt.

Papille und Conus, zusammen eine liegende Eiform darstellend, sind von einem gemeinsamen continuirlichen, fast gleichmässigen Pigmentsaum eingeschlossen. Jedoch fällt der mediale Theil desselben nicht mit dem medialen Rande der Sehnervenscheibe zusammen, sondern liegt mit der angrenzenden Chorioidea auf der Papille selbst. Bei günstiger Einstellung des Lichtkegels kann man diesen verdeckten Theil des Sehnervenquerschnittes in seiner ganzen Ausdehnung durchscheinen sehen. Der Eindruck der Zugwirkung in lateraler Richtung, den diese Anordnung macht, wird dadurch noch wesentlich erhöht, dass sämmtliche Retinalgefässe bei ihrem Erscheinen eine Strecke weit ebenfalls lateralwärts ziehen. Das an die aufrecht ovale (perspektivisch verkürzte) Papille anstossende Drittel des Conus zeigt eine gleichmässige skleralweisse Fläche; die lateralen zwei Drittel sind bis an den Rand von einer Zeichnung bedeckt, die aus Chorioidealgefässen und dazwischenliegendem Pigment besteht.

M 14.0 D; V = $\frac{6}{30}$. —

Figur 4. Papille mit excessivem Conus lateralis.

Rechtes Auge. Umgekehrtes Bild.

N. Franz, 31 Jahre alt, Lehrer.

Die Sehnervenscheibe ist medial, etwas weiter als ihre Hälfte beträgt, von der Chorioidea bedeckt, deren concaver Ausschnitt von einem dichten Pigmentsaum bedeckt ist, so dass nur der schmälere laterale, etwas excavirte Antheil der aufrecht ovalen Papille frei zu erblicken ist. Der mediale Antheil scheint, bei geeigneter Beleuchtung durch den

1.

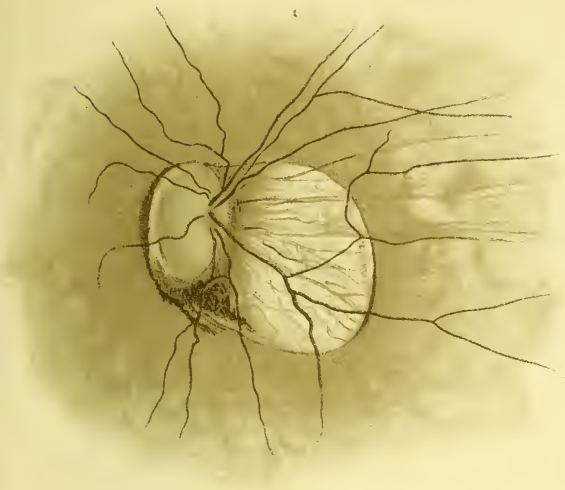

2.

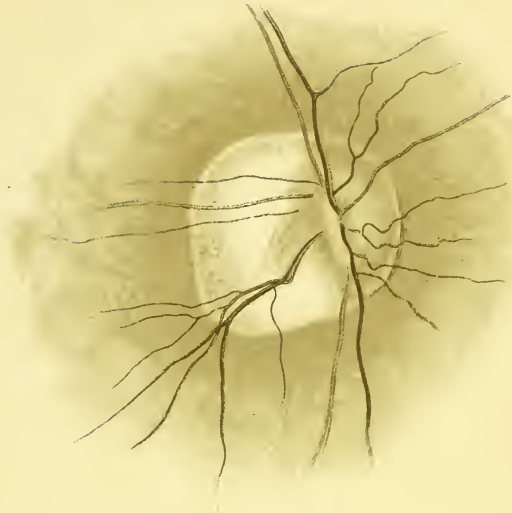

3.

4.

5.

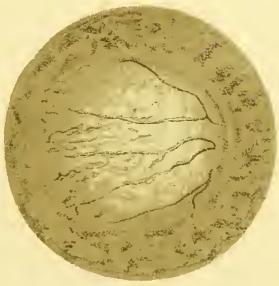

Kgl. Universitäts-Druckerei v. H. Stürtz, Würzburg. Verlag von J. F. Bergmann, Wiesbaden

ROYAL LONDON
OPHTHALMIC
HOSPITAL

Chorioidealüberzug hindurch. Der erwähnte Pigmentsaum umschliesst, sich fortsetzend, einen in lateraler Richtung weit ausgedehnten Defekt, der sich an die Papille anschliesst und die Form eines excessiven Conus hat. In der Nachbarschaft des Sehnerven und in ihrem lateralen Theil erscheint die Fläche dieses Defektes grau gefleckt; jedoch nur an wenigen Stellen kann man mit Bestimmtheit Pigmentschollen erkennen; das Roth der Chorioidealgefässe ist nirgends zu erblicken. Die Mitte zeigt sich skleralweiss. Die Centralgefässe kommen aus der Tiefe der physiologischen Excavation. Einige (medial und unten ziehende) Aeste winden sich um das über die Papille geschobene Stück der Chorioidea an die Oberfläche. Jenseits des lateralen Pigmentrandes ist kein weiterer Defekt zu entdecken.

Hochgradige Myopie und Amblyopie, die von Kindheit an besteht. Das Auge fixirt nicht. Es ist möglich, dass es sich in diesem Falle um die seltene Form eines macularen Coloboms handelt, welches das Bild eines excessiven lateralen Conus angenommen hat.

Linkes Auge. Conus lateralis mässigen Grades. M 8.0 D; V $= \frac{6}{10}$. —

Figur 5. Staphyloma posticum.

Linkes Auge. Umgekehrtes Bild.

L. Abraham, 71 Jahre alt.

Diese flüchtige Skizze des Fundus eines seit zwei Jahren nahezu blinden, hochgradig kurzsichtigen Auges zeigt die stark verkürzte Papille am medialen Rande einer, durch hochgradige Gewebsrarefaction auffallende Ektasirung des hinteren Augenpoles, der hier so steil ist, dass der Rand den Eindruck einer überhängenden Falte macht. Lateral verflacht sich die Ektasie allmählich.

Tafel X.

Figur 1. Verkehrte Papillengestaltung. Conus medialis.
Linkes Auge. Umgekehrtes Bild.

R. Anton, 25 Jahre alt, Handlungsgehilfe.

Oben, medial und unten ist der Sehnerv von einem haubenförmigen Conus umrahmt, der seine Hauptausdehnung in medialer Richtung hat, wo er etwa $^1/_2$ Papillendurchmesser breit ist; am schmälsten ist der die Papille oben umfassende Theil. Oben und medial ist die Grenze der Papille verwischt durch ein zartes Röthlichgrau, welches zum grössten Theil schon der Conusfläche selbst angehört; die untere Grenze ist deutlicher sichtbar. Medial und unten ist der periphere Theil der Conusfläche weiss, lässt aber die zarte Zeichnung von einzelnen chorioidealen Gefässstücken und Pigmentschollen erblicken. Ueberall gegen die Pheripherie hin hat der Conus einen nahezu gleichmässigen scharfen Pigmentrand. Anstossend zeigt das Pigmentepithel nur innerhalb einer schmalen Zone noch etwas dichtes Gefüge; etwas weiterhin erleidet dasselbe eine so hochgradige Rarefaction, dass dadurch die mediale Fundushälfte ein nahezu albinotisches Aussehen gewinnt, und sich von der lateralen in sehr auffallendem Maasse unterscheidet. An den lateralen Rand der Papille setzt sich dichtgefügtes Pigmentepithel und normale Chorioidea mit einem scharf gezeichneten Pigmentsaum an.

Der laterale, breitere Antheil der Papille hat hier das Aussehen, welches in der Mehrzahl der normalen Befunde an dem medialen Antheil wahrgenommen wird: er erscheint erhabener als der schmälere mediale, der seicht excavirt ist. Auch das Hervortreten der Centralgefässe ist ein solches, dass die verkehrte Anordnung des Papillenniveaus nur umso stärker ins Auge fällt: der Zug der Gefässe strebt nach der Conusrichtung hin. Wenn man dieses Papillenbild durch einen Ausschnitt betrachtet, der die angrenzenden Partien ausschaltet, ist man geneigt, dasselbe dem rechten Auge zuzuschreiben.

Durch keinerlei Correction wird es möglich, das aufrechte ophthalmoskopische Bild in scharfen Umrissen zu sehen.

Skiaskopische Prüfung: 5—10° lateral von der Macula lutea M 1.5 D; 15—20° medial M > 8.0 D; noch weiter medial M 13—14 D

(vertikale Spiegeldrehungen). Auch die obere und untere Fundushälfte ist etwas verschieden eingestellt: 15° oberhalb der Papille M 6—7 D; 15° unterhalb der Papille M 9—10 D (horizontale Spiegeldrehungen). Hieraus und aus dem ophthalmoskopischen Bilde kann mit Sicherheit auf ein Staphyloma posticum geschlossen werden, dessen grösste Ausdehnug und stärkste Ektasie medial vom Sehnerveneintritt gelegen ist. Kein As Corneae.

Subjectiv: M 4.0D; V = $\frac{6}{50}$. —

Figur 2 und 3. Verkehrte Papillengestaltung.

Rechtes und linkes Auge. Umgekehrtes Bild.

B. David, 18 Jahre alt, Handlungsgehilfe.

Das gemeinsame Charakteristicum beider Papillen ist die „verkehrte Anordnung". Der laterale Antheil ist der erhabenere; der mediale ist excavirt, und aus der Excavation treten die Centralgefässe deutlich medialwärts verzogen hervor. Während der laterale Papillenrand scharf begrenzt erscheint, Chorioidea und Pigmentepithel sich daselbst prompt ansetzen, ist der mediale Rand verstrichen und offenbart einen Zustand, welchen wir bei der Ausweitung der anstossenden Augenhäute, also am weitaus häufigsten am lateralen Papillenrande zu finden gewöhnt sind.

Im rechten Auge (Fig. 2) befindet sich ein schmaler medialer weisser Conus, an welchen sich (ohne begrenzenden Pigmentsaum) das, im Vergleich zur lateralen Fundushälfte wesentlich reraficirte Gewebe des Augenhintergrundes anschliesst.

Skiaskopische Prüfung: 5° lateral von der Macula lutea M 2 D; 20° medial M 6.0 D (vertikale Spiegeldrehungen). As Corneae 1.25 D. 0°.

Subjectiv: M 3.5 D; V = $\frac{5}{24}$. (Cylindrische Correction erzeugt keine Besserung).

Im linken Auge (Fig. 3) tragen Form der Excavation, Durchtritt und Verlauf der Centralgefässe, Aussehen des medialen Papillenrandes dazu bei, den Eindruck der Zerrung in medialer Richtung noch auffallender zu machen als im rechten Auge. Es ist der gewöhnliche myopische Habitus der Papilla nervi optici, jedoch um 180° gedreht. In der medialen Fundushälfte starke Rarefaction des Gewebes.

1.

2.

3.

4.

Kgl. Universitätsdruckerei v. H. Stürtz, Würzburg

Verlag von J. F. Bergmann, Wiesbaden

ROYAL LONDON
OPHTHALMIC
HOSPITAL

Skiaskopische Untersuchung: 5° lateral von der Macula lutea M 5 D; 20° medial M 10 D (vertikale Spiegeldrehungen). As Corneae 1 . 25 D 5° temp.

Subjectiv M 7 . 0 D; V = $\frac{5}{36}$. —

Figur 4. Verkehrte Papillengestaltung.

Rechtes Auge. Umgekehrtes Bild.

R. Aurelie, 27 Jahre alt.

Der laterale Papillenantheil ist höher gefärbt und erhabener als der mediale; dieser ist seicht excavirt. Die verkehrte Anordnung äussert sich in gewissem Grade auch im Austritt der Centralgefässe. Lateral setzt sich das dichtgefügte Pigmentepithel prompt an. Die mediale Fundushälfte ist in bedeutendem Grade pigmentarm. Zwischen gestreckten Chorioidealgefässen und zerklüfteten Pigmentstreifen sieht stellenweise das Weiss der Sklera hindurch. In etwa $1^1/_2$ Papillendurchmesser Entfernung medial vom Sehnerven befindet sich ein kleines Extravasat.

Skiaskopische Untersuchung: 5° temp. von der Macula lutea M 3 . 0 D; 20° medial M 8 D (vertikale Spiegeldrehungen). Kein As Corneae.

Subjectiv: M 2 . 5 D; V = $\frac{6}{36}$. —

Tafel XI.

Figur 1. Verkehrte Papillengestaltung.

Linkes Auge. Umgekehrtes Bild.

D. Marie, 21 Jahre alt, Dienstmädchen.

Die Sehnervenscheibe bildet ein liegendes Oval mit leichter Neigung von lateraloben nach medialunten. Schon im umgekehrten Bilde gewinnt man den Eindruck, dass das Papillenniveau sich von oben nach unten vertieft, und die ovale Form der Ausdruck perspektivischer Verkürzung ist. Ein heller Ring umgiebt den Sehnerven, welcher oben etwa $1^1/_2$ gefässbreit und von einem continuirlichen Pigmentsaum begrenzt ist, unten sich zu einem etwas breiteren Conus mit minder scharfer Grenze gestaltet. Mit Ausnahme einer lateralen, schmalen concentrischen Lichtung setzt sich oben dichtgefügtes Pigmentepithel an, während nach unten das Gewebe in bedeutendem Grade rareficirt erscheint. Das ophthalmoskopische Bild der unteren Fundushälfte ist von demjenigen der oberen so verschieden, als gehörte es einem anderen Auge an.

Refractionsbestimmung mit dem Augenspiegel: Die nach oben ziehenden Gefässe können vom emmetropischen Beobachter schon mit einer Correction von -4.0 D im aufrechten Bild in scharfen Umrissen gesehen werden; die nach unten ziehenden erheischen schon in einiger Entfernung von der Papille eine Correction von -14 D, jedoch bleibt noch immer bedeutende astigmatische Verzerrung. As Corneae 0.25 D, $90°$.

Subjectiv: M 8.0 D; V $= \frac{6}{20}$. —

Figur 2. Verkehrte Papillengestaltung.

Linkes Auge. Umgekehrtes Bild.

R. Johanna, 25 Jahre alt.

Fast kreisrunde Sehnervenscheibe. Der lateralobere Papillenantheil erscheint höher gefärbt und erhabener als der

seicht excavirte medialuntere. Scheidenring um den ganzen Sehnerven sichtbar, medial etwas verbreitert. Eine schmale Sichel umfasst die Papille lateral und unten, hier etwas breiter als dort. Auf der Sichelfläche sind Chlorioidealgefässe und Pigmentflecke sichtbar. Die medialuntere Fundushälfte ist hochgradig pigmentarm.

Skiaskopische Untersuchung: Im schrägen Meridian durch die Papilla nervi optici 15° lateral 10° oben M 7.0 D, 15° medial 15° unten M 14 D (Spiegeldrehungen senkrecht auf diesen Meridian).

Subjectiv: M 10.0 D; V = $\frac{6}{24}$. —

Figur 3. Verkehrte Papillengestaltung.

Linkes Auge. Umgekehrtes Bild.

S. Josef, 25 Jahre alt, Holzschnitzer.

Lateraler Papillenantheil höher gefärbt und erhabener, der medial untere seicht excavirt. Eine schmale Sichel umfasst den Sehnerven lateral und oben; sie ist zu wenig hell, um als Scheidenring erkannt zu werden. Medial oben verbreitert sich die Lichtung. Medialunten wird der Papillenrand durch einen Complex markhaltiger Sehnervenfasern verdeckt. Die laterale Fundushälfte ist gleichmässig dicht pigmentirt, die mediale hochgradig pigmentarm.

Skiaskopische Prüfung: 5° lateral von der Macula lutea M 7.0 D; 20° medial M 12 D (vertikale Spiegeldrehungen). Kein As Corneae.

Subjectiv: M 10.0 D; V = $\frac{6}{24}$. —

1.

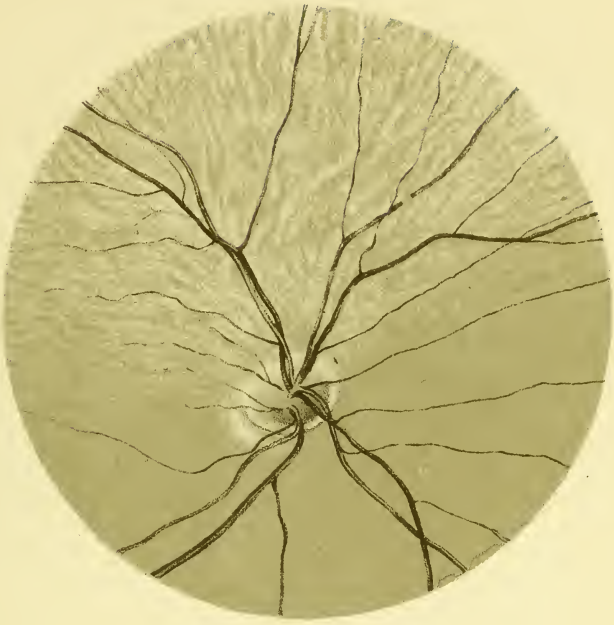

2.

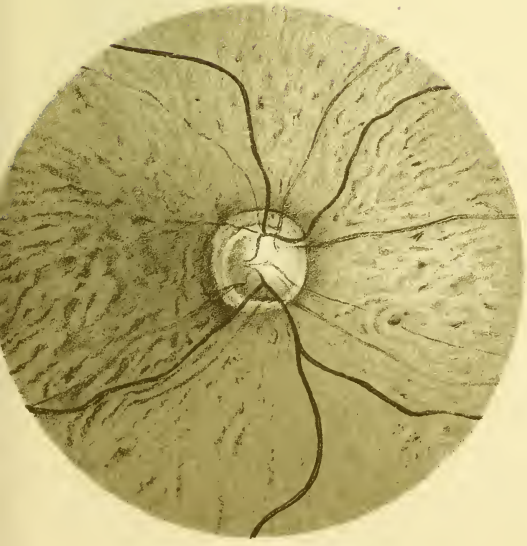

3

Kgl. Univers.-Druckerei v. H. Stürtz, Würzburg. Verlag von J. F. Bergmann, Wiesbaden.

ROYAL
OPHT MIC
HOS

Tafel XII.

Figur 1. Unvollständige Papillenbildung.

Linkes Auge. Aufrechtes Bild.

H. Jakob, 19 Jahre alt, Student.

Der Sehnerveneintritt erscheint bloss medial und oben regelmässig begrenzt. Der normal geformte, im Niveau des angrenzenden Fundus liegende Antheil der Papille, bildet ein breites mondsichelförmiges Stück, welches sich um eine tiefe, lateral abwärts gerichtete Excavation krümmt. Der sehr helle Grund der letzteren lässt eine zartfaserige Zeichnung, nicht aber die der Lamina cribrosa entsprechende Lücken erkennen und übergeht ohne irgendwie erkennbare Grenzen in das lateral untere Fundusniveau.

Der Austritt der Gefässe zeigt unverkennbar einen gewissen Grad von Zerrung in der Richtung der Excavation. Auffallend ist ferner die hellere Färbung (Rarefaction) der lateral-unteren Fundushälfte im Vergleich zur medial-oberen.

Die Refractionsbestimmung mit Hilfe des Augenspiegels ergiebt für den Fundus oculi medial-oberhalb der Papille M 8.0 D, lateral-unterhalb derselben M 14.0 D. Kein As Corneae. Subjectiv: M 13.0 D, $V = \frac{6}{20(?)}$.

Rechtes Auge fast gleich. —

Figur 2. Mangelhafte Papillenbildung.

Linkes Auge. Aufrechtes Bild.

S. Helene, 17 Jahre alt.

Der Sehnerveneintritt erscheint im ophthalmoskopischen Bilde halbmondförmig, mit dem oberen Ende lateralwärts geneigt. Der mediale Antheil der Papille bildet den grössten Theil dessen, was von ihr sichtbar ist. Die mediale Begrenzung dieses Stückes zeigt normale Verhältnisse. Nicht so die laterale Begrenzung des noch sichtbaren schmalen, excavirten lateralen Papillenantheiles, der sich als eine temporal-

wärts fast concave Linie darstellt. Zwischen den Konturen des medialen und des lateralen Papillenantheiles kann man ausgiebige parallaktische Verschiebung wahrnehmen.

Medial vom Sehnerveneintritt besteht H 5.0 D; lateral H 1.5 D. Kein As Corneae. Subjectiv E; $V = \frac{6}{20}$.

Im rechten Auge ist die Papille aufrecht oval (gewöhnlicher Typus). H 3.0 D; $V = \frac{6}{10}$. —

Figur 3. Mangelhafte Papillenbildung.

Rechtes Auge. Aufrechtes Bild.

St. Elsa, 17 Jahre alt.

Der Sehnerveneintritt erscheint unter dem Bilde einer halben Papille, deren Aussehen in keiner Hinsicht wesentlich von dem eines normalen medialen Papillenantheils abweicht. In der That aber ist es der laterale von einem deutlich sichtbaren Scheidensaum begrenzte Antheil. Ob in diesem Bilde sich der Sehnerveneintritt erschöpft, oder ob das mediale Papillenstück bloss von der Nervenfaserstrahlung verdeckt ist, kann mit dem Augenspiegel nicht entschieden werden. Medial vom Austritt der Centralgefässe beginnt alsbald die gleichmässige Färbung des Augenhintergrundes, und keinerlei Durchleuchtungsversuch macht es möglich, daselbst den ergänzenden Rand der Papille zu entdecken.

Asm. 2.5 D; $V = \frac{6}{18}$.

Papille des linken Auges ähnlich. —

Figur 4. Mangelhafte Papillenbildung.

Rechtes Auge. Aufrechtes Bild.

V. Moriz, 17 Jahre alt, Student.

Die Halbmondform des Sehnerveneintritts ist medial scharf, zum Theil durch einen Pigmentsaum begrenzt. Genaue Betrachtung im aufrechten, wie im umgekehrten Bilde zwingt zur Aufnahme, dass nur die obere Hälfte dessen, was von diesem halbkreisförmigen Rande umfasst ist, der Sehnervenpapille angehört. Die helle untere Hälfte, deren medialer Rand oben durch den dichten Pigmentsaum ausgezeichnet ist, hat durchaus

das ophthalmoskopische Aussehen einer conusartigen Bildung. Das obere, stark gefärbte mediale Stück der Papille, wird durch ein schmales, sehr helles und tief excavirtes laterales Stück ergänzt, welches temporalwärts flach concav begrenzt erscheint. Die inneren Augenhäute schliessen sich hier nicht in normaler Weise an. Nach einem skleralweissen Zwischenraum, beginnen strahlenartige breite Pigmentstreifen sich temporalwärts auszubreiten, zwischen welchen ungleich weite Lücken bleiben, die zum Theil ebenfalls weiss, zum Theil durch gut erkennbare chorioideale Gefässstücke gefärbt erscheinen. Erst in beträchtlicher Entfernung vom Sehnerveneintritt findet ein allmählicher Uebergang in die gleichmässige Färbung des Fundus oculi statt, welche jedoch lateral-unten wesentlich heller ist, als medial-oben.

Die Centralgefässe tauchen aus dem excavirten Theil der Papille hervor. Die der oberen und medialen Fundushälfte angehörenden beugen sich um den concaven lateralen Rand des erhabenen Papillenantheils; die zur unteren Fundushälfte ziehenden haben einen gestreckten Verlauf; ein nach medial-unten ziehender mittelstarker arterieller Gefässast kommt erst innerhalb der Conusfläche zum Vorschein.

Skiaskopische Prüfung: 5° lateral von der Macula lutea M 3.0 D; 20° medial H 2.0 D (vertikale Spiegeldrehungen). Im senkrechten Meridian durch den Sehnerveneintritt 10° oben H 2.0 D; 15° unten E (horizontale Spiegeldrehungen). Hornhaut im horizontalen Meridian etwas schmäler als im vertikalen; gleichwohl nur äusserst minimaler Krümmungsastigmatismus contra regulam. V ohne Correction $\frac{6}{30}$; mit dem bevorzugten Glase — 2.0 D = $\frac{6}{20}$.

Linkes Auge in Folge von alten Hornhauttrübungen amblyopisch. Conus lateral-unten. —

Figur 5. Mangelhafte Papillenbildung.

Rechtes Auge. Aufrechtes Bild.

S. Wilhelmine, 19 Jahre alt.

Die fast kreisrunde Sehnervenscheibe ist temporalwärts von einem zarten Pigmentsaum normal begrenzt. Den lateralen Antheil bildet ein etwa $^1/_3$ Papillendurchmesser breites Stück, welches sich halbkreisförmig um eine, den mittleren medialen Theil der Papille einnehmende, Excavation krümmt. Jenes im Niveau des Fundus befindliche Stück zeigt in seiner Configuration, wozu der Verlauf der Gefässe wesentlich beträgt, ein Aussehen, durch welches man für gewöhnlich

den medialen Papillenantheil zu erkennen pflegt. Hierdurch gehört auch diese Papille in die Klasse der „verkehrt" gestalteten. Die Eigenthümlichkeit der Erscheinung wird durch die abweichende Form der medialwärts blickenden Excavation erhöht, deren Grund mehrfache Vertiefungen zeigt, ohne aber irgendwo, trotz sorgfältig geänderter optischer Correction, das Lückensystem der Lamina cribrosa erkennen zu lassen. Der mediale Rand des Papillenbildes ist ungleichmässig und verwischt; der Ansatz des Pigmentblattes und der Chorioidea zerklüftet.

$$\text{Hm } 1.0\,\text{D};\ \text{V} = \frac{6}{9}.$$

Linkes Auge amblyopisch; Strabismus convergens. Papilla nervi optici zeigt ebenfalls verkehrte Gestaltung ohne Excavation. —

5.

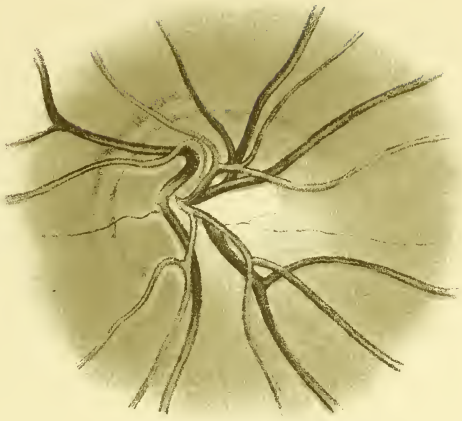

2.

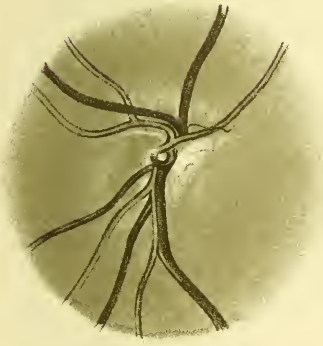

3.

4.

1.

Kgl. Univers.-Druckerei v. H. Stürtz, Würzburg. Verlag von J. F. Bergmann, Wiesbaden.

ROYAL LONDON
OPHTHALMIC
HOSPITAL

Tafel XIII.

Figur 1. Medialwärts verzogenener Gefässaustritt.

Linkes Auge. Aufrechtes Bild.

G. Karl, 18 Jahre alt, Schriftgiesser.

Der laterale Papillenrand ist durch einen doppelten Pigmentsaum scharf gezeichnet; der mediale ist völlig verwischt. Sämmtliche Centralgefässe erscheinen einem medialwärts gerichteten Zuge folgend an der Papillenoberfläche. Eigenthümlich verhält sich die Arteria superior, welche am lateralen Papillenrande, eine kurze Strecke weit noch in die Papillensubstanz eingebettet medialaufwärts ziehend, sichtbar wird, dann im oberen lateralen Drittel der Papille mit einer schwachen Knickung an deren Oberfläche gelangt, um medialwärts, fast bis zum entgegengesetzten Papillenrand weiter zu ziehen, bevor sie sich verzweigt.

$$M\ 1.5\,D;\ V = \frac{6}{7}.$$

Figur 2. Conus medialis.

Linkes Auge. Aufrechtes Bild.

W. Risa, 21 Jahre alt, Handarbeiterin.

Die aufrecht ovale Papille ist allseitig scharf umrandet. Der schmale laterale Antheil wölbt sich über eine mässig tiefe Excavation, welche den ganzen übrigen Theil der Papille einnimmt, sich jedoch gegen den medialen Rand hin verflacht. (Verkehrte Anordnung.) Auf dem Grunde der Excavation ist das regelmässige Lückensystem der Lamina cribrosa sichtbar. An den medialen Papillenrand schliesst sich ein doppelt venenbreiter Conus, dessen Oberfläche gegen die Peripherie hin durch Chorioidealgefässe und Pigment gefärbt erscheint. Die Centralgefässe kommen aus der vom lateralen Papillenantheil überdachten Excavation zum Vorschein. Bemerkenswerth erscheint, dass die Arteria inferior lateralis, bevor sie den unteren Papillenrand überschreitet, einen starken Ast abgiebt, welcher zwischen Papille und Macula lutea in die obere Fundushälfte zieht.

Skiaskopische Prüfung: 5° medial von der Papille M 2.0 D; 5° lateral von der Macula lutea H 1.0 D (vertikale Spiegeldrehungen). Geringfügiger As Corneae. $V = \frac{6}{24}$.

Rechtes Auge: M 4.0 D $\frac{6}{12(?)}$. Lateraler Conus $^1/_3$ papillenbreit. —

Figur 3. Conus medialis.

Linkes Auge. Aufrechtes Bild.

H. Anton, 21 Jahre alt, Beamter.

Die gut geformte Sehnervenscheibe wird oben, medial und unten von einem Conus umfasst, welcher medial am breitesten ist ($^1/_3$ Papillendurchmesser). Hierdurch und durch die Art der Gefässanordnung scheint das ophthalmoskopische Bild dieses Sehnerveneintrittes einem rechten Auge anzugehören. (Verkehrte Anordnung.) Die Conusfläche ist, mit Ausnahme einer schmalen skleralweissen Zone am medialen Papillenrande, von zart gezeichneten Chorioidealgefässschlingen und dünnem eingestreutem Pigment gefärbt. Das Gewebe der medialen Fundusparthie erscheint rarefizirt.

M 3.5 D; $V = \frac{6}{9}$. Medial von der Papille wurde mit dem Augenspiegel M 5—6 D konstatirt. —

Figur 4. Conus inferior.

Linkes Auge. Aufrechtes Bild.

P. Arnold, 16 Jahre alt, Schüler.

Der fast kreisrunden Papille schliesst sich nach unten und unten-aussen ein schmaler weisser Conus an. Als charakteristischer Befund ist die Richtung der physiologischen Excavation zu betrachten, die sich medial-oben zu einem Gewölbe gestaltet, welches gegen die breiteste Stelle des Conus blickt. Auch der Gefässaustritt ist medial aufwärts verschoben.

E; $V = \frac{6}{9(?)}$. —

4.

1.

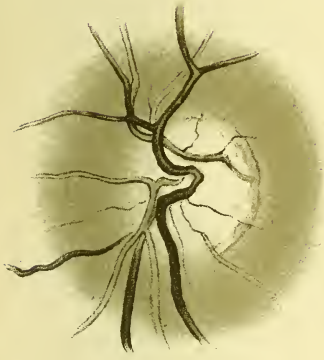

2.

3.

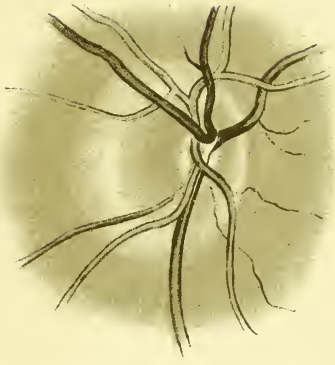

5.

Kgl. Univers.-Druckerei v. H. Stürtz, Würzburg. Verlag von J. F. Bergmann, Wiesbaden.

OPHTHALMIC
HOSPITALS

Figur 5. Conus inferior.

Linkes Auge. Aufrechtes Bild.

M. Marcel, 16 Jahre alt, Student.

An die nahezu ovale Papille schliesst sich direkt nach unten ein Conus an, dessen grösste Breite etwas weniger als der vierte Theil des, von einem continuirlichen Pigmentring umschlossenen Gesammtbildes von Papille und Conus beträgt. Die physiologische Excavation der Sehnervenscheibe vertieft sich nach oben zu einem, von überhängender Papillensubstanz eingedachten Gewölbe, welches gegen den Conus hinabblickt. Der Austritt der Centralgefässe ist nach oben verschoben und findet wahrscheinlich in der Höhe eben dieses Gewölbes statt. Die ganze Anordnung kann auf kürzeste Weise ziemlich zutreffend so bezeichnet werden, dass sie im Vergleich zur gewöhnlichen Papillenanordnung um 90° lateral gedreht erscheint. (Der Ausdruck dient nur zur Schilderung des Anblickes, und ist auch bei weiterer Verwendung ausschliesslich so zu verstehen.) Die Conusfläche ist deutlich dreistufig. Während die obere Fundushälfte dunkel und gleichmässig pigmentirt ist, sind nach unten, schon vom Conusrande angefangen, die Chorioidealgefässe mit den intravasculären Pigmentstreifen sichtbar.

Refractionsbestimmung mit dem Augenspiegel: Oberhalb der Papille M 1.0 D; unterhalb des Conus M 3.0 D. Subjectiv: M 2.5 D; $V = \frac{6}{18(?)}$. Kein As Corneae. —

Tafel XIV.

Figur 1. Conus inferior.

Rechtes Auge. Umgekehrtes Bild.

H. Franz, 18 Jahre alt, Student.

Fundus schwach pigmentirt. Chorioidealgefässe auch in der oberen Hälfte sichtbar; in der unteren erscheinen sie jedoch auf viel hellerem Grunde und weniger dicht. Die Sehnervenscheibe ist nahezu rund. Direkt nach unten schliesst sich ein schmaler weisser Conus an. Nach abwärts blickende physiologische Excavation. Gefässaustritt nach oben verschoben. Gedrehte Anordnung. Der Verlauf der unteren Aeste scheint einer längeren Wegstrecke angepasst zu sein, als derjenige der oberen.

Skiaskopische Prüfung: Im vertikalen Meridian durch die Papille 10° oben E; 15° unten M 3.0 D; 25° unten M 5.0 D (horizontale Spiegeldrehungen). As Corneae 1.5 D 21° nasal. mit -1.5 D $-$ V $= \frac{6}{20}$.

Linkes Auge: Weisser Conus medial-unten. As Corneae 3.5 D 15° nasal. —

Figur 2. Conus inferior.

Rechtes Auge. Umgekehrtes Bild.

W. Adele, 38 Jahre alt, Wäscherin.

Die nahezu kreisrunde Papille und der ein wenig medialwärts nach unten gerichtete, etwa $^2/_3$ papillenbreite Conus werden von einem gemeinsamen, stellenweise defecten Pigmentring umfasst. Die mässig tiefe physiologische Excavation blickt nach medial unten. Der Gefässaustritt ist nach lateral oben verschoben. Hierdurch erscheint das Papillenbild in erhöhtem Masse gedreht, fast verkehrt (wie dem linken Auge angehörig). Der Conus, der mit seinen Hörnern die Papille zum Theil auch seitlich umfängt, beginnt daselbst mit einer schmalen, skleralweissen Zone; über diese hinaus ist seine Fläche zartröthlich gefärbt;

stellenweise sind ganz deutlich einzelne Gefässstücke zu erkennen. Bemerkenswerth ist der Verlauf der Centralgefässe, deren untere Aeste gleichsam wie durch einen abwärts wirkenden Zug gestreckt sind. Die ophthalmoskopischen Zeichen der Gewebsrarefaction in der unteren Fundushälfte sind höchst auffallend.

Skiaskopische Prüfung: Im vertikalen Meridian durch die Papille 15° oben. H 1.0 D; 15° unten M 4.0 D; 20° unten M 5.0 D (horizontale Spiegeldrehungen). As Corneae 0.25 D. Subjektiv: M 2.0 D, $V = \frac{6}{15}$.

Im linken Auge fast gleicher Befund. —

1.

2.

Kgl. Univers.-Druckerei v. H. Stürtz, Würzburg. Verlag von J. F. Bergmann, Wiesbaden

Tafel XV.

Figur 1 und 2. Conus inferior.

Rechtes und linkes Auge. Aufrechtes Bild.

E. Moriz, 13 Jahre alt, Schüler.

Beide Sehnervenquerschnitte zeigen „gedrehte Anordnung" (namentlich derjenige des linken Auges) insoferne als der obere Antheil jenes Aussehen hat, welches in normalen Augen dem medialen Papillenantheil zukommt, während der untere dem normalen lateralen ähnlich erscheint. Der Durchtritt der Centralgefässe erfolgt in der oberen Papillenhälfte; dementsprechend müssen die für oben bestimmten Aeste bei ihrer Abzweigung mit knieartigen Biegungen in die dem Verlauf des Hauptastes entgegengesetzte Richtung sich zurückbegeben. Bemerkenswerth erscheint überdies, dass die oberen lateralen Gefässäste rascher temporalwärts streben, als die unteren.

Im rechten Auge (Fig. 1) umfängt ein gemeinsamer Pigmentring die Papille und den schmalen, weissen, direkt nach unten gerichteten Conus. Eine rundliche physiologische Excavation in der äusseren Papillenhälfte höhlt deren Substanz nach oben aus, während sie sich nach unten hin verflacht. Im linken Auge (Fig. 2) ist der umfassende Pigmentring nicht überall geschlossen. Die physiologische Excavation, deren Gewölbe ebenfalls abwärts blickt, verflacht sich nach unten hin allmählich bis zu dem etwas verwischten Uebergang in den Conus.

In beiden Augen ist die obere Fundushälfte völlig gleichmässig pigmentirt, während die untere, schon von der Conusgrenze angefangen, die Chorioidealgefässe und das Pigment der Zwischenräume erblicken lässt. Zugleich wird mit dem Augenspiegel ein bedeutender Unterschied in der optischen Einstellung der oberen und unteren Fundushälfte constatirt. Das Keratoskop lässt keinen Astigmatismus Corneae erkennen.

$$\text{R A M } 3.0\text{D}, \text{V} = \frac{6}{15(?)}. \quad \text{L A M } 3.0\text{D}, \text{V} = \frac{6}{12(?)}.$$

Figur 3. Mangelhafte Papillenbildung. Conus inferior.

Rechtes Auge. Aufrechtes Bild.

P. Rosa, 25 Jahre alt.

Von der Kreisform der Sehnervenscheibe fehlt lateralunten ein etwa ihrem vierten Theile gleichkommendes Segment. Die Papille erscheint daselbst durch eine gerade Linie begrenzt. Das fehlende Stück wird durch eine conusartige Fläche ersetzt, die auf hellgelblichem Grund zahlreiche in Reihen angeordnete Pigmentschollen zeigt, an den Seiten durch die Fortsätze des Pigmentsaumes begrenzt ist, welcher den freien kreisförmigen Rand der Papille umfasst, lateralunten jedoch mit verwischten Grenzen in den Fundus übergeht. Das Gewölbe der physiologischen Excavation, aus welcher die Centralgefässe hervortreten, blickt in die Richtung dieses conusartigen Defektes. Die untere Fundushälfte ist deutlich pigmentärmer als die obere.

Mit dem Augenspiegel ist oberhalb der Papille H 2.0 D, unterhalb derselben E zu constatiren.

$V = \frac{6}{12}$; kein As Corneae.

Figur 4 und 5. Conus inferior.

Rechtes und linkes Auge. Aufrechtes Bild.

S. Alois, 19 Jahre alt, Privatbeamter.

Im rechten Auge (Fig. 4) hat die Papille eine liegende ungleichmässige Eiform und ist grauröthlich gefärbt. Genauere Refractionsbestimmung bestätigt, was schon der erste Eindruck vermuthen lässt, dass ihre Oberfläche nach unten und hinten gekrümmt ist. Der Austritt der Gefässe erfolgt auf der Höhe dieser Wölbung und bloss in Folge der perspectivischen Verkürzung der Papille scheinbar in der Nähe des unteren Randes. Diesem letzteren schliesst sich ein mützenartig zugespitzter Conus von beträchtlicher Breite an, welcher etwas schräg nach lateralunten gerichtet ist. Die Conusfläche ist jenseits einer schmalen gelblichweissen Zone, mit welcher sie am Sehnervenrand beginnt, überall mit zerklüftetem Pigment bedeckt.

Im linken Auge (Fig. 5) erscheint die Sehnervenscheibe geradezu horizontal halbirt, und die untere Hälfte durch einen Conus ersetzt. Das halbmondförmige Stück, auf welches sich der Sehnerveneintritt zu beschränken scheint, hat dieselbe Färbung wie die Papille des rechten Auges. Die Centralgefässe erscheinen mit einem ausgesprochenen Zug nach medialunten an der unteren Grenze der Papille. Dass diese horizontale Linie nicht auch in Wirklichkeit der untere Rand derselben ist, geht aus

1.

2.

4.

5.

3.

Kgl. Univers.-Druckerei v. H. Stürtz, Würzburg. Verlag von J. F. Bergmann, Wiesbaden.

dem Umstande hervor, dass die daselbst sichtbar werdende Conusfläche weit tiefer eingestellt ist, und somit auch hier eine perspectivische Verkürzung stattfindet.

In beiden Augen ist der Fundus oberhalb des Sehnerveneintrittes dicht und völlig gleichmässig pigmentirt; unterhalb des Conus hingegen in hohem Grade pigmentarm. Dieser in dem vorliegenden Falle ungemein auffallende Unterschied ist in der Zeichnung nicht angedeutet.

Rechtes Auge. Skiaskopische Untersuchung: Im vertikalen Meridian durch die Papille 10° oben M 4.0 D; 15° unten M 12 D. Im vertikalen Meridian durch die Macula lutea 15° oben M 4.0 D; 15° unten M 8.0 D (horizontale Spiegeldrehungen). As Corneae 1.0 D 5° nasal. Subjectiv: M 5.0 D, $V = \frac{6}{20(?)}$.

Linkes Auge. Skiaskopische Untersuchung: Im vertikalen Meridian durch die Papille 10° oben M 1.0 D; 15° unten M 7.0 D. Im vertikalen Meridian durch die Macula lutea 15° oben M 0.5 D; 15° unten M 5.0 D. As Corneae 0.75 D, 90°. Subjectiv: M 1.75 D, $V = \frac{6}{15(?)}$.

Tafel XVI.

Figur 1. Conus inferior.

Linkes Auge. Aufrechtes Bild.

B. Fanni, 13 Jahre alt, Schülerin.

Die ophthalmoskopische Untersuchung vermag es nicht zu entscheiden, ob der nach unten etwas concave Rand des gefärbten Opticusstückes zugleich den ganzen sichtbaren Antheil der Papille begrenzt: keineswegs konnte in dem unteren hellen Theil des Bildes irgend eine Linie entdeckt werden, welche als Grenze zwischen Opticus und Conus aufzufassen wäre. Nur die Art, wie sich die gelbröthliche Färbung des oberen Theiles medial nach unten fortsetzt, sowie das charakteristische Hervortreten der Centralgefässe von unterhalb jener Grenzlinie lässt es vermuthen, dass die helle Partie des Bildes, wenigstens zum Theil, durch eine nach lateralunten blickende physiologische Excavation gebildet ist. Mehr unten erscheint die helle Fläche gegen die Peripherie zunehmend zart grau gefärbt, und zwar in einzelnen Absätzen, die durch hellere Zwischenräume von einander getrennt sind. Der Uebergang in die untere Funduspartie, welche im Vergleich zur oberen auffallend pigmentarm ist, findet allmählich statt; eine Grenze des Conus ist daselbst mit dem Augenspiegel nicht zu erkennen.

Skiaskopische Untersuchung: Im vertikalen Meridian durch die Papille 10^0 oben H 2.0 D; 15^0 unten M 3.0 D (horizontale Spiegeldrehungen). As Corneal 0.5 D, 75^0 nasal. Subjectiv: M 1.0 D; $V = \frac{6}{24}$.

Rechtes Auge. Conus lateralis; M 3.0 D; $V = \frac{6}{9}$.

Figur 2. Conus inferior (Combinirte Form).

Linkes Auge. Aufrechtes Bild.

N. Karl, 38 Jahre alt, Tischler.

Die Sehnervenscheibe ist als eine etwas schräg liegende Eiform sichtbar. Eine mässig tiefe lateralabwärts blickende und dahin sich verflachende physiologische Excavation nimmt den unteren grösseren Papillenantheil ein. Der obere schmälere Antheil wölbt sich vordachartig über die Excavation. Bemerkenswerth ist der Durchtritt der Centralgefässe. Dieser erfolgt ursprünglich auf dem Grunde der Excavation lateraloben. Die nach

unten ziehenden Aeste haben den, bei der sog. „gedrehten Anordnung“ fast gewöhnlichen medialwärts gespreizten Verlauf. Von den nach oben ziehenden schlägt sich bloss die Arteria superior lateralis frei über den Rand des Excavationsdaches. Die übrigen, zwei Arterienäste und zwei Venenäste, durchbohren die Substanz der Papille erst in der Nähe des oberen Randes derselben. Es erscheint aber zweifellos, dass die ersteren von dem gemeinsamen Aste abstammen, welcher sich medialoben noch sichtbar von der Arterie abzweigt, um in dem Excavationsgewölbe zu verschwinden; die letztere hingegen von der lateral sichtbaren Venenschlinge, deren oberes rückläufiges Stück ebenfalls hinter das Excavationsdach einbiegt.

An dem deutlichen unteren Rande der Papille zeigt die Conusfläche zunächst eine schmale, fast weisse Zone; von hier an ist sie in stufenartiger Anordnung mit helleren Zwischenräumen grauröthlich gefärbt. In der Nähe des unteren Randes sind chorioideale Gefässstücke deutlich zu erkennen. Der obere und mediale Rand der Papille ist von einem grauen Pigmentsaum begrenzt, welcher sich auch über den medialen Rand des Conus fortsetzt. Eine Ergänzung dieser bogenförmigen Pigmentlinie zu einem vollständigen Ring würde Papille und Conus zusammen als eine nahezu kreisförmige Scheibe umschliessen. Der Pigmentsaum endet jedoch am medialunteren Conusrande mit einer dichten Pigmentanhäufung. Der laterale Conusrand ist zerklüftet und aus der idealen Kreislinie lateralwärts hinausgeschoben. Weiter oben setzt sich diese erweiterte Conuspartie auch noch über den lateralen Papillenrand fort.

Der ganze Augengrund ist mässig pigmentirt; die lateraluntere Hälfte ist auffallend heller, als die medialobere. Die Refractionsbestimmung mit dem Augenspiegel ergiebt oberhalb der Papille M 7.0 D, unterhalb des Conus M 10.0 D. Subjectiv M. 8.0 D; $V = \frac{6}{9}$. Der Aussage nach soll die Myopie erworben sein.

Rechtes Auge: fast gleiches Bild.

Figur 3. Conus inferior (Combinirte Form).

Linkes Auge. Aufrechtes Bild.

Cz. Anna, 41 Jahre alt.

Dem vorhergehenden ähnlicher Typus. Schräg liegende Eiform der Papille mit centraler, nach oben vertiefter nach unten sich verflachender physiologischer Excavation, aus welcher die Centralgefässe auf die, schon bei früheren Befunden bezeichnete, charakteristische Art zum Vorschein kommen. An den unteren Rand des Sehnerven schliesst sich ein breiter Conus, der lateralunten stufenartig ausgeweitet ist. Daselbst kommt auf der Conusfläche eine cilioretinale, arterielle Gefässschlinge her-

1.

2.

3.

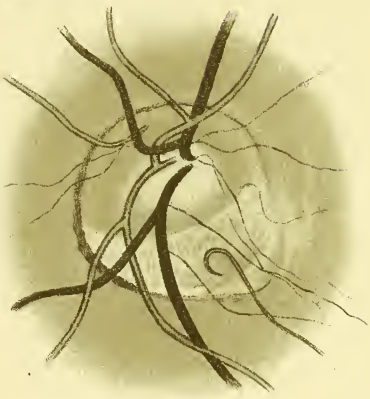

4.

5.

Kgl. Universitäts-Druckerei v. H. Stürtz, Würzburg. Verlag von J. F. Bergmann, Wiesbaden.

vor. Im ganzen Conusgebiete sind zahlreiche Pigmentflecke und gegen die laterale Ausbuchtung hin, chorioideale Gefässstücke sichtbar. Papille und Conus werden von einem gemeinsamen, kreisförmigen Pigmentsaum umschlossen, der aber am lateralen Conusrande unterbrochen ist. Daselbst zeigt auch der Ansatz des Pigmentepithels und die Chorioidea Lichtungen, wie solche namentlich bei progressiver Myopie häufig gefunden werden. Untere Fundushälfte, im Vergleiche zur oberen, schwächer pigmentirt.

Skiaskopische Untersuchung: Oberhalb der Papille E, unterhalb des Conus M 3.0 D. Kein As Corneae. Subjectiv: M 3.0 D; $V = \frac{5}{6}$. Die Kurzsichtigkeit soll erst in reiferer Jugend erworben worden sein.

Rechtes Auge bietet einen nahezu gleichen Befund.

Figur 4 und 5. Conus inferior.

Rechtes und linkes Auge. Aufrechtes Bild.

M. Johann, 16 Jahre alt, Schüler.

Papille und Conus, von einem gemeinsamen, stellenweise etwas zerklüfteten Pigmentsaum umschlossen, bilden zusammen nahezu die Kreisform. Die Trennungslinie zwischen beiden lässt den unteren Papillenrand sehr mässig concav erscheinen.

Die rechte Papille (Fig. 4) zeigt eine gleichmässig gefärbte convexe Oberfläche; die Centralgefässe treten nahe dem unteren Rande hervor. Auf der weissen Fläche des Conus, welche an Breite die Papille etwas übertrifft, sind stellenweise chorioideale Gefässstücke sichtbar. Untere Fundushälfte auffallend pigmentarm.

Skiaskopische Untersuchung: In der Richtung der grössten Conusbreite oberhalb der Papille M 5.0 D; unterhalb des Conus M 9.0 D. (Spiegeldrehungen senkrecht auf den Meridian). As Corneae 1.0 D 13° nasal. Subjectiv: M 7.0 D; $V = \frac{6}{24}(?)$.

Die linke Papille (Fig. 5) ist in der unteren Hälfte excavirt. Die sehr helle, der des rechten Auges symmetrische Conusfläche lässt zartes Pigment und einzelne Chorioidealgefässe erkennen. Lateral unten erscheint eine cilioretinale arterielle Gefässschlinge auf dem Conus.

Skiaskopische Untersuchung: In der Richtung der grössten Conusbreite oberhalb der Papille M 4.0 D; unterhalb des Conus M 9.0 D; As Cornea 0.75 D, 10° nasal. Subjectiv M 6.0 D; $V = \frac{6}{30}$.

Tafel XVII.

Figur 1. Conus inferior (excessive Form).

Linkes Auge. Umgekehrtes Bild.

S. Mathilde, 58 Jahre alt.

Die Papille erscheint, als ein sehr schmales schrägliegendes Oval, durch einen etwas helleren Streifen an ihrem oberen Rande und durch die etwas stärkere Röthung ihrer eigenen Substanz vom übrigen Fundus unterschieden. An dieses Oval schliesst sich mit der Hauptrichtung nach lateralunten ein conusartiger Defekt an, dessen Fläche an Breite fast dreimal die sichtbare Papille übertrifft und von zahlreichen Pigmentflecken bedeckt ist, die im umgekehrten Augenspiegelbilde wie feine Querfältchen aussehen. Die Centralgefässe erscheinen unterhalb des unteren Papillenrandes an der Fundusfläche. Die Art, wie die für die obere Fundushälfte bestimmten Aeste sich über die Papille biegen, erhöht den Eindruck, welchen letztere als ein perspectivisch verkürztes, abwärts flach convexes Gebilde macht. Die obere Fundushälfte ist dicht und gleichmässig gefärbt; die untere auffallend pigmentarm, fast atrophisch.

Skiaskopische Prüfung: Im vertikalen Meridian durch die Papille 5° oben E, 20° nach unten M 7.0 D. As Corneae 1.25 D, 32° nasal.

Subjectiv: M 4.0 D, $V = \frac{6}{24}$.

Figur 2 und 3. Conus inferior (excessive Form, Colobom?).

Rechtes und linkes Auge. Umgekehrtes Bild.

P. Marie, 37 Jahre alt, Erzieherin.

Die Papille des rechten Auges (Fig. 2) bildet ein etwas schrägliegendes, sehr schmales grauröthliches Oval, welches aber kelchartig ausgehöhlt zu sein scheint. Nach unten schliesst sich ein excessiv grosser Conus von der Form einer Bischofsmütze an, dessen Fläche durch Pigmentreste eigenthümlich streifig gefleckt erscheint, und keine Spur eines

Chorioidealgefässes zeigt. Sämmtliche Centralgefässe erscheinen am oberen Rande der Papille. Mit Ausnahme des medialen Arterienastes, biegen die übrigen vier für die obere Netzhauthälfte bestimmten Gefässe plötzlich (wie aus einer glaukomatösen Excavation) über den Papillenrand.

Im linken Auge (Fig. 3) ist die Papille ebenfalls queroval, jedoch breiter als die des rechten. Der hier ebenfalls symmetrisch nach unten gerichtete, ähnlich geartete Conus ist um die Hälfte kleiner als der rechte. Dieser geringeren Entwickelung der Anomalie entsprechend erscheint die Gefässentwickelung, wohl mit dem gleichen Charakter wie rechts, aber auf der grösseren Papillenfläche mehr zusammenhängend.

Beiderseits hochgradige Rarefaction des Gewebes der unteren Fundushälfte.

Rechtes Auge: M 11.0 D; linkes Auge M 3.5 D, V = $\frac{5}{60}$. Hornhauttrübungen erschweren die Untersuchung im aufrechten Bild und hindern die objective Refractionsbestimmung.

Figur 4. Conus inferior mit taschenförmiger Excavation der Papille.

Rechtes Auge. Umgekehrtes Bild.

O. Abraham, 60 Jahre alt, Bettler.

Die Papille stellt sich als ein schmales Oval dar, dessen Längsachse von lateraloben nach medialunten gerichtet ist. An ihren Rand schliesst sich ein nicht sehr breiter Conus. Die Centralgefässe erscheinen am oberen Rande der Papille; die nach oben ziehenden, indem sie ganz nach Art der Gefässe, die aus der Tiefe einer glankomatösen Excavation heraustreten, sich über den Rand schlagen müssen; die unteren im gestreckten Verlauf. Diese Verschiedenartigkeit des Verhaltens ist nur dadurch zu erklären, dass der ursprüngliche Durchtritt der Gefässe innerhalb einer taschenförmigen Vertiefung des oberen Papillenantheils mit der Richtung nach abwärts erfolgt. Das Pigmentepithel des ganzen Fundus ist rareficirt; dasjenige der unteren Hälfte in auffallend höherem Masse.

Skiaskopische Untersuchung: Im vertikalen Meridian durch die Papille 10° oben M 1.0 D; 15° unten M 3.0 D.

Linkes Auge: regelmässig geformte Papille.

Beiderseits bläuliche Sehnervenatrophie. Völlige Blindheit.

1.

2. 3.

4.

Kgl. Univers.-Druckerei v. H. Stürtz, Würzburg. Verlag von J. F. Bergmann, Wiesbaden.

Tafel XVIII.

Conus inferior mit versenkter Venenschlinge.

Rechtes Auge. Aufrechtes Bild.

P. Anna, 24 Jahre alt, Lehrerin.

Die etwas schräg liegende ovale Papille zeigt die charakteristische Excavation, die sich hinter den medialoberen Antheil vertieft und nach unten hin verflacht. Die Centralgefässe treten aus der Aushöhlung hervor. Von hier stammt sicher auch der Arterienast, welcher medialoben in der Nähe des Randes die Papillensubstanz durchbohrt. Der Conus, mit seiner Hauptausdehnung lateralunten die Breite des Papillenbildes übertreffend, wird mit diesem zusammen von einem gemeinsamen Pigmentring umfasst; am unteren und lateralen Conusrande ist derselbe gespalten und zerklüftet. Die Conusfläche zeigt auf weissem Grunde chorioideale Gefässstücke und sehr zarte Pigmentirung. In der Nähe des medialunteren Randes befindet sich eine concentrische spaltartige Vertiefung, in welche die nach abwärts ziehende Vene sich mit einer Knickung einsenkt. Am lateralunteren Rande ist eine dünne cilioretinale Gefässschlinge auffallend, die jenseits des Conus zum Vorschein kommt. Obere Fundushälfte ist gleichmässig pigmentirt; die untere pigmentarm, lässt schon in der Nähe des Conus die Chorioidealgefässe deutlich erblicken.

Skiaskopische Untersuchung: Im vertikalen Meridian durch die Papille 15° oben M 3.0 D; 15° unten M 8.0 D. Im vertikalen Meridian durch die Macula lutea 10° oben M 3.0 D; 10° unten M 5.0 D (horizontale Spiegeldrehungen). As Corneae 1.0 D, 70° nasal. Subjectiv: M 3.0 D; $V = \frac{6}{15\ (?)}$.

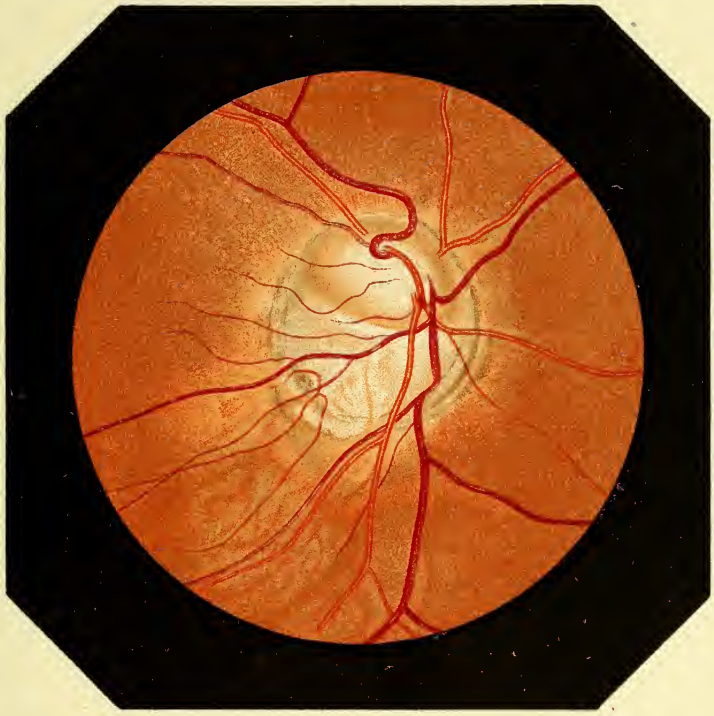

Kgl. Univers.-Druckerei v. H. Stürtz, Würzburg. Verlag von J. F. Bergmann, Wiesbaden.

ROYAL LONDON
OPHTHALMIC
HOSPITAL

Tafel XIX.

Figur 1. Conus lateralis mit Netzhautfalte und versenkter Venenschlinge.

Rechtes Auge. Aufrechtes Bild.

S. Louise, 24 Jahre alt.

Grosser lateraler, nur sehr wenig nach abwärts gerichteter Conus, mit der Papille zusammen gleichmässig umrandet. Im lateralen Antheil der letzteren tiefe, physiologische Excavation. Der Uebergang der Papille in den Conus ist völlig verwischt. Die Centralgefässe kommen aus der medialen Vertiefung der Excavation hervor. Die nach unten ziehende Vene versenkt sich mit einer breiten Schlinge hinter das Gewebe, welches vom medialen Papillenantheil ausgehend die Excavation von unten her begrenzt. Die versenkte Venenschlinge ist wie durch einen Schleier sichtbar; sie wird von einem Arterienast gekreuzt, welcher weiter oben dieselbe Vene begleitet, hier jedoch frei auf der Oberfläche weiterzieht.

Refractionsbestimmung mit dem Augenspiegel: Medialer Papillenrand und angrenzende Fundusfläche E; lateral vom Conus, M 4.0 D.

Subjectiv: M 4.0 D; V $= \frac{6}{9}$.

Eigur 2. Conus inferior mit Netzhautfalte und versenkter Venenschlinge.

Linkes Auge. Aufrechtes Bild.

Demselben Individuum angehörend wie Fig. 1.

An die schräge ovale Papille schliesst sich, mit der Hauptrichtung nach lateralunten, ein grosser Conus, dessen Breite diejenige des sichtbaren Papillenbildes um mehr als das Doppelte übertrifft. Die physiologische Excavation vertieft sich medialoben und verflacht gegen den lateralunteren Papillenrand hin. Vom medial-oberen Papillenantheil, gleichsam seine Fortsetzung bildend, zieht ein Gewebsschleier

herab, welcher zunächst die physiologische Excavation medial begrenzt, weiter unten ein randständiges sichelförmiges Stück der Conusfläche bis auf die laterale Seite herüber bedeckt. Die unbefangene Betrachtung mit dem Augenspiegel möchte hierin eine bogenförmig vorspringende Netzhautfalte erkennen. Von den Centralgefässen ist es die nach abwärts ziehende Vene, welche sich in der Nähe des unteren Conusrandes mit einer engen langen Schlinge hinter dieses schleierartige Gewebe über den sichtbaren Conusrand hinaus versenkt. Bemerkenswerth erscheint es, dass die in der Nachbarschaft verlaufende Arterie frei und gestreckt auf der Oberfläche hinzieht. Untere Fundushälfte im Vergleich zur oberen pigmentarm.

Refractionsbestimmung mit dem Augenspiegel: Oberhalb der Papille E; unterhalb des Conus M 6.0 D. Kein As Corneae.

Subjectiv: M 4.0 D; $V = \frac{6}{10\ (?)}$.

Figur 3. Conus inferior mit Lückenbildung und versenkter Venenschlinge.

Rechtes Auge. Aufrechtes Bild.

B. Adalbert, 20 Jahre, Student.

Papillenbild ähnlich dem auf Tafel XVI, Fig. 5 abgebildeten. Die Fläche des sehr breiten lateralabwärts gerichteten Conus ist beiläufig in ihrer Mitte durch eine spaltartige Vertiefung unterbrochen, welche in geringer Entfernung vom lateralen Rande des Conus seicht anhebt und gegen die Mitte hin sich vertieft, wo sie durch eine steile Umrandung abgeschlossen wird. Hier in diese tiefste Stelle des Spaltes versenkt die in gestrecktem Verlauf herabziehende Vena inferior lateralis eine Schlinge, die sofort unsichtbar wird, um am gegenüberliegenden Rande des Spaltes ebenso plötzlich wieder zum Vorschein zu kommen und in der vorher innegehabten Richtung weiter zu ziehen. In der nächsten Nachbarschaft zieht die Arteria inferior lateralis ohne Ablenkung in die gleiche Richtung. Untere Fundushälfte im Vergleich zur oberen in auffallendem Maasse pigmentarm.

Skiaskopische Untersuchung: Im vertikalen Meridian durch die Papilla nervi optici 10° oben M 2.0 D; 15° unten M 6.0 D. As Corneae 2,5 D 30° nasal. Mit — 4,0 D sph. — 2.0 D cy (bevorzugte Correction)

$V = \frac{6}{15\ (?)}$.

1.

2.

3.

4.

5.

Kgl. Hof- u. Universitäts-Druckerei v. H. Stürtz, Würzburg. Verlag von J. F. Bergmann, Wiesbaden.

ROYAL
OPHTHALMIC
HOSPITAL

Figur 4. Conus inferior mit Lücke und versenkter Venenschlinge.

Rechtes Auge. Aufrechtes Bild.

K. Rosa, 39 Jahre alt.

Papillenbild ähnlich dem auf Taf. XV, Fig. 4 abgebildeten. In der lateralen Hälfte des mässig breiten Conus befindet sich eine kurze und enge, aber tiefe, nahezu horizontale spaltförmige Lücke mit steilen, pigmentirten Rändern. Am medialen Ende dieser Lücke versenkt sich die Vena lateralis inferior mit einer unsichtbaren Schlinge, so dass sie an dieser Stelle gänzlich unterbrochen erscheint. Die gleichnamige Arterie zieht in unmittelbarer Nähe über die Conusfläche hin. Rarefaction des Pigmentepithels in der unteren Fundushälfte.

Skiaskopische Untersuchung: Im vertikalen Meridian durch die Papilla nervi optici 10° oben H 1.0D; 20° unter M 5.0D. As Corneae 0.25D. Subjektiv: M 1.5D; $V = \frac{6}{10\ (?)}$.

Figur 5. Conus inferior mit Lücke.

Linkes Auge. Aufrechtes Bild.
Demselben Individuum angehörend wie Fig. 4.

Papillenbild ähnlich dem auf Taf. XV, Fig. 5 abgebildeten. In der medialoberen Hälfte des breiten Conus befindet sich eine seichte Vertiefung in der Form eines mit der Spitze abwärts gerichteten Dreieckes. Der obere etwas zackige Rand scheint der steilere zu sein. Am medialen Rande, diesen begleitend, kommt ein zartes Gefässchen zum Vorschein. Auch an zwei anderen Stellen des Conus brechen dünne Aederchen hervor, wie man das sonst auf Colobomflächen häufig sieht. Der untere und laterale Rand des Conus geht allmählich in die auffallend rareficirt erscheinende untere Fundushälfte über.

Skiaskopische Untersuchung: Im vertikalen Meridian durch die Papilla n. optici 10° oben M 2.0D; 20° unten M 7.0D. As Corneae 1.25D, 85° temp. Subjectiv: M 6.0D; $V = \frac{6}{30}$.

Tafel XX.

Figur 1. Conus inferior mit Netzhautfalte und versenkten Venenschlingen.

Linkes Auge. Aufrechtes Bild.

M. Hugo, 18 Jahre alt, Schüler.

Von einem gemeinsamen Pigmentring umfasst erscheinen Sehnerveneintritt und Conus zusammen als ein etwas schräg liegendes Oval. Die halbmondförmige Papille, welche die obere Hälfte bildet, zeigt auf ihrer perspektivisch verkürzten Oberfläche den charakteristischen Gefässdurchtritt ohne physiologische Excavation: das Umbiegen der oberen Aeste und den gestreckten Verlauf der unteren.

Auf der Conusfläche sind zart pigmentirte Stellen mit ganz hellen Zwischenräumen sichtbar. Auf diesen hebt sich sehr schön eine von medialoben nach lateralunten ziehende hellrothe, bandartige Gefässverzweigung ab. Sehr merkwürdig erscheint der untere Conusrand, dem entlang eine leistenartig vorspringende wahrscheinlich nur der Netzhaut angehörende Falte ausgespannt ist. Die beiden Aeste der Vena inferior erscheinen dadurch, dass sie sich zunächst hinter die Falte versenken, an dem Rande derselben abgeknickt. Umsomehr muss es auffallen, dass die Arteria inferior, welche zwischen beiden verläuft, unbeeinflusst über die Falte hinzieht. Lateralwärts ist die Falte von einem dünnen cilioretinalen Gefäss durchbohrt. Daselbst schliesst ein etwas abstehender dichter Pigmentsaum das Conusbild gegen den übrigen Fundus ab. Die untere Fundushälfte ist im Vergleich zur oberen in hohem Grade pigmentarm.

Refractionsbestimmung mit dem Augenspiegel: Oberhalb der Papille. M 1.0 D, unterhalb des Conus M > 7.0 D. Subjectiv: M 4.0 D, $V = \frac{6}{30}$.

Figur 2. Colobom des Sehnerven.

Linkes Auge. Aufrechtes Bild.

Die Papilla nervi optici, die im virtuellen Augenspiegelbilde enorm vergrössert erscheint, stellt ein aufrechtes Rechteck mit abgerundeten Ecken dar; sie ist von schwarzem Pigment fast kontinuirlich umsäumt, bloss der obere Rand ist frei. Nur das obere Drittel der Papille ist im Niveau des übrigen Augenhintergrundes; dieser Theil ist etwas düster röthlich gefärbt, feinstrahlig gestreift, und hängt mit einem geschweiften, zum Theil scharfen Rand über einer tiefen physiologischen Excavation, die sich auf dem unteren grösseren Stück des Sehnervenquerschnittes breitmacht. Nach innen und aussen verflacht sich diese Excavation allmählich in der Nähe des entsprechenden Papillenrandes; unten aber ragt 2—3 Gefässdurchmesser hoch über den Colobomrand eine durchsichtige Scheidewand (wahrscheinlich eine Netzhautfalte) empor, welche, fast parallel zu jenem, mit scharfem Rand die Excavation überdacht. Die beiden nach unten ziehenden Venenäste machen in der Nähe des unteren Papillenrandes je eine starke Biegung, mit welcher der temporale Ast bis zum unteren Papillenrande hinter die erwähnte Falte sich versenkt, um weiter nach aussen, sich über den Rand der letzteren erhebend, wieder vorzukommen. Die entsprechende Arterie zieht zwischen beiden Venenästen gestreckt dahin; ihre relativ höhere Lage wird durch die parallaktische Verschiebung zwischen ihr und der in der Tiefe der Excavation verlaufenden Vene offenbar. An den Centralgefässen, von welchen ein grosser Theil aus dem Gewölbe heraustritt, welches das obere Papillendrittel über der Excavation bildet, lässt sich der Ausdruck eines Zuges nach unten nicht verkennen, der den nach oben ziehenden Gefässen ein starkes Umbiegen, den nach unten ziehenden einen mehr gestreckten Verlauf vorschreibt. Diese Papille zeigt ganz unverkennbar dieselbe gedrehte Anordnung, die als typisch für die Papille mit Conus nach unten beschrieben wurde. Untere Fundushälfte rarefizirt. Ueber eventuelle Einstellungsverschiedenheit findet sich keine Notiz vor.

M 14.0 D; $V = \frac{3}{60}$. Das Auge weicht beim Nahesehen nach aussen ab. Aeusserlich völlig normal. Medien rein.

Rechtes Auge. 1½ gefässbreiter Conus lateral und lateralunten.

M. 1.0 D; $V = \frac{6}{12}$.

1.

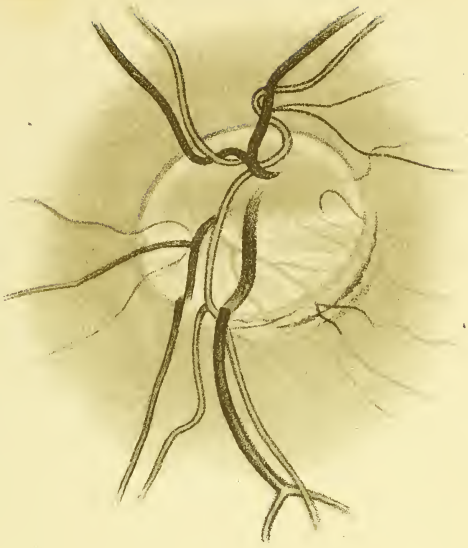

2.

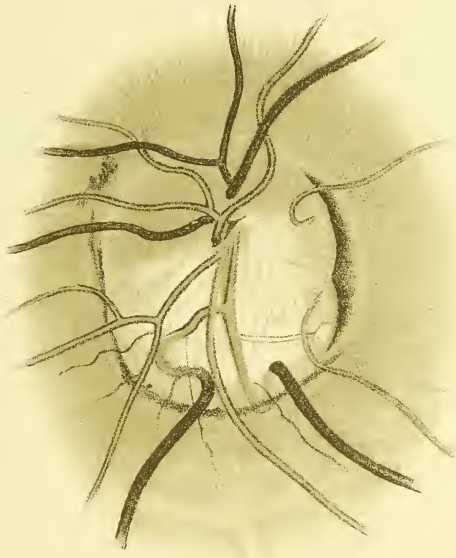

3.

Kgl. Universitätsdruckerei v. H. Stürtz, Würzburg. Verlag von J. F. Bergmann, Wiesbaden.

Figur 3. Colobom des Sehnerven.

Rechtes Auge. Umgekehrtes Bild.

Dr. S. Coloman, 37 Jahre alt, Advokat.

Der Sehnerveneintritt bildet ein aufrechtes Oval, welches die Dimensionen einer regelmässigen Papille beträchtlich überschreitet. Beinahe das ganze Bild besteht aus einer Excavation, die medial, lateral und unten steil umrandet ist. Bloss der obere Rand ist etwas massiger und abgerundet und bildet den Ausgangspunkt sämmtlicher Centralgefässäste. Dieser obere Papillenrand bietet der ophthalmoskopischen Betrachtung eine perspectivisch stark verkürzte Fläche dar. Der Grund der Excavation erscheint sehr hell gelblichgrau, und vertieft sich nach unten stufenförmig, entlang einer concaven Linie, welche beiläufig die Grenze des oberen Drittels ist. Die ganze Grube wird von einer hellen Zone umfasst, deren peripherer Rand medial und lateral in den Pigmentsaum übergeht, welcher die Papille oben bogenförmig umrandet. Dadurch erscheint diese helle Zone als Fortsetzung des oberen Papillenantheils und könnte somit eine über den Rand der Grube gespannte Netzhautfalte sein. Von Seiten der Gefässe spricht allerdings nur der Verlauf weniger Aeste für diese Auffassung; so zeigt die Vena inferior lateralis eine deutliche Abknickung am Rande der Excavation, und weiter medial taucht ein anderer Venenast unvermittelt über denselben empor. Hingegen zieht die Arteria inferior und ein medialer Venenast unbeeinflusst über ihn hin. Das Gewebe der unteren Fundushälfte erscheint in bedeutendem Grade rareficirt.

Objective Refractionsbestimmungen sind unterblieben. V ohne Correction $\frac{6}{50}$.

Das normale linke Auge ist emmetropisch. V $= \frac{6}{5}$.

Tafel XXI.

Figur 1. Regelmässig gebildeter Sehnerveneintritt mit schmalem Conus lateralis und Colobom der Aderhaut.

Rechtes Auge. Umgekehrtes Bild.

B. Susanne, 38 Jahre alt, Bäuerin.

Die Papilla nervi optici ist fast kreisrund. Die gemeinsame Pforte der Centralgefässe befindet sich in dem medialen Antheil etwas nach unten. Der grössere laterale Antheil ist mässig excavirt. Der Scheidenring ist lateral zu einem schmalen glänzendweissen Conus verbreitert. Ein dichter, dunkler Pigmentring umsäumt den ganzen Sehnerveneintritt.

Vom unteren Papillenrande durch einen sehr schmalen Zwischenraum, mit dem Aussehen des normalen Fundus, getrennt, beginnt das eiförmige Colobom der Aderhaut, welches nach unten kaum bis an den Aequator reicht. Eine genaue Beschreibung desselben liegt nicht in dem Plane der vorliegenden Veranschaulichungen. Jedoch sei die Aufmerksamkeit auf eine trichterförmige Vertiefung in der oberen Colobomhälfte und auf zwei röthlichgraue Gewebsstränge hingelenkt, welche weiter unten einen beträchtlichen Theil der Colobomfläche je auf einer Seite bogenförmig überbrücken.

E, $V = \frac{6}{30\ (?)}$. Der Ausfall im Gesichtsfelde entspricht der Ausdehnung des Coloboms. Coloboma iridis.

Das linke Auge ist durchaus wohlgebildet.

Figur 2. Verbildung des Sehnerveneintrittes in einem Auge mit Colobom der Aderhaut.

Rechtes Auge. Aufrechtes Bild.

H. Michael, 19 Jahre alt, Schlosser.

Die Papilla nervi optici erscheint als liegendes Oval. Der schmälere untere Antheil, welcher im Niveau des normalen Fundus liegt, endet mit scharfem Rand über einer Excavation, welche nach unten sehr

tief, nach oben sich allmählich verflachend, den grösseren oberen Papillenantheil einnimmt. Mit Ausnahme einer cilioretinalen arteriellen Gefässschlinge, welche lateraloben in der Nähe des Papillenrandes selbständig erscheint, gelangen sämmtliche Centralgefässäste von unten her aus der Tiefe der Excavation zum Vorschein. Mit Ausnahme des unteren Randes ist die Papille scharf begrenzt. Der laterale Rand ist von dichtem Pigment umsäumt. Medialunten befindet sich ein schmaler bogenförmiger Streif, der auffallend viel Licht reflectirend, die Konturen der eben dort über den Papillenrand ziehenden Gefässe verschleiert.

Einen Papillendurchmesser vom unteren Sehnervenrand entfernt beginnt das Chorioidealcolobom, dessen unterer Rand jenseits des Aequator bulbi sichtbar wird. Auf der vorliegenden Zeichnung ist durch eine bogenförmige Linie eine jähe Vertiefung des Coloboms in der Nähe seines oberen Randes angedeutet. Sonst zeigt seine Oberfläche das gewöhnliche Bild.

Coloboma iridis und seichte Einkerbung des Linsenrandes.

Hm 1.5D (As Corneae geringen Grades) V $= \frac{6}{18}$. Der perimetrische Ausfall im Gesichtsfelde ist geringer, als der Ausbreitung des Coloboms entsprechen würde.

Linkes Auge normal.

Figur 3. Verbildung des Sehnerveneintrittes in einem Auge mit Aderhautcolobom.

Rechtes Auge. Aufrechtes Bild.

S. Moriz, 17 Jahre alt, Kaufmann.

Grosses Colobom der Aderhaut beginnt mit einem bogenförmigen, zerklüfteten Pigmentsaum etwa $^1/_2$ Papillendurchmesser weit vom unteren Rande des Sehnerveneintrittes entfernt. Die Papilla nervi optici hat eine sehr eigenthümliche Form; sie ist oval mit lateralwärts geneigter Längsachse; ihre Substanz ist gleichmässig grauröthlich gefärbt; an der untersten Partie zeigt sich ein weisser, stark reflectirender rundlicher Fleck (dessen grösserer horizontaler Durchmesser etwa = $^1/_4$ Papillendurchmesser). Die Stelle ist nicht excavirt und scheint einer markhaltigen Faserstrahlung zu entsprechen; in ihrer Mitte ist eine kleine schattige Vertiefung. Die Papille ist nach unten von einer etwa gefässbreiten weissen Zone umsäumt, an welche sich ein dichter Pigmentsaum anschliesst. Diese Zone erweitert sich nach oben zu einem grossen bogenförmigen

Conus, währenddem der Pigmentsaum sich gegen dieselbe Richtung hin spaltet, zerklüftet und verliert. Von den Centralgefässen entspringen die für die untere Netzhauthälfte bestimmten fünf Aeste (drei Arterien, zwei Venen) gesondert von einander am unteren Papillenrande, wo sie wie aus einer glaukomatösen Exkavation, plötzlich aus der Papillensubstanz hervortauchen. Die für die obere Netzhauthälfte bestimmten Gefässe treten ebenfalls gesondert hervor, zumeist noch auf der unteren Hälfte der Papille, und ziehen flach über dieselbe hin, mehr oder weniger in die Richtung strebend, die der grössten Ausdehnung des Conus entspricht. Ein lateralwärts ziehender arterieller Ast, ist ein cilioratinales recurrentes Gefäss, welches in der Nähe des lateralen Conusrandes durch die Sklera eintritt. Etwas lateral vom unteren Rande des Foramen chorioideae zieht ein etwa gefässbreiter, dunkelgrauer, sehnig glänzender, nach oben convexer Bogen lateralwärts, der mit einem kleineren Krümmungsradius als der Pigmentsaum des Coloboms, dem letzteren, büschelförmig ausstrahlend, zustrebt; das eingeschlossene Stück der Aderhaut scheint theilweise rareficirt und enthält zerklüftete Pigmentschollen; von der Convexität des erwähnten Bogens zweigt sich ein anderer ab, der mehr parallel zum Colobomrande verläuft und sich lateral ebenfalls büschelförmig auseinanderweichend verliert.

Das Auge ist bis zum Fundus sonst normal. M 5.0 D; $V = \frac{6}{12}$.

Linkes Auge völlig normal; M 0.5 D; $V = \frac{6}{6}$.

Figur 4. Verbildung des Sehnerveneintrittes in einem Auge mit Colobom der Aderhaut.

Rechtes Auge. Umgekehrtes Bild.

K. Eugen, 15 Jahre alt, Schüler.

Die Stelle des Sehnerveneintrittes erscheint mehr viereckig als rund. Der senkrechte Durchmesser ist etwas länger als der wagrechte. Die scharfumrandete Figur wird durch eine etwas lateralabwärts geneigte Linie in eine obere und untere Hälfte getheilt. Jene weist dem Untersucher eine im Fundusniveau liegende röthlichgraue Fläche, während die steile Excavation, welche die untere Hälfte bildet, aus nicht eruirbarer Tiefe diffuses grauweisses Licht reflektirt. Die für die obere Fundushälfte bestimmten Centralgefässäste, kommen an dem oberen Rande dieser

Excavation zum Vorschein, um über den oberen Papillenantheil hinwegzuziehen. Auf letzterem erscheint auch noch ein Gefäss (von stärkerem Kaliber, als die Zeichnung andeutet), welches die lateral untere Fundushälfte hauptsächlich versorgt; während die medialen und medialunteren Gefässe an dem entsprechenden Rande der Excavation unmittelbar aus der Tiefe emportauchen. Eine ungleichbreite helle Zone umfasst den pigmentirten Colobomrand des Sehnerven zum grösseren Theil. Auf der medialen Seite ist etwas Pigment angehäuft. Der untere Rand des Sehnervencoloboms und der obere des Chorioidealcoloboms sind durch einen sehr schmalen Zwischenraum getrennt, welcher durch seine Färbung auf das Vorhandensein von normalem Chorioidealgewebe schliessen lässt.

Normal entwickelte Iris. M 5.0 D. Geringfügiger As Corneae; $V = \frac{6}{70}$.

1.

2.

3.

4.

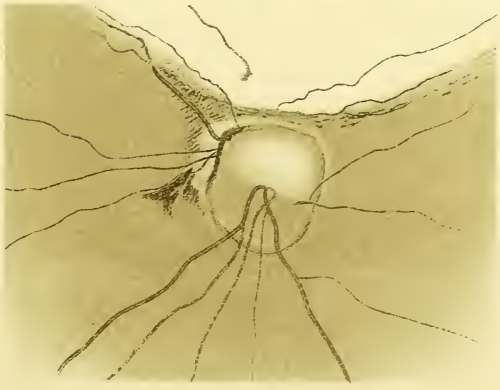

Kgl. Universitätsdruckerei v. H. Stürtz, Würzburg. Verlag von J. F. Bergmann, Wiesbaden.

Tafel XXII.

Figur 1. Colobom des Sehnerven.

Linkes Auge. Aufrechtes Bild.

K. Karoline, 38 Jahre alt.

Der Sehnerveneintritt zeigt grössere Dimensionen als bei normaler Bildung, hauptsächlich in Folge Answeitung durch eine Excavation, welche den lateralen und unteren Papillenantheil einnimmt. Der medialobere Antheil, dessen Oberfläche noch im Fundusniveau liegt, beträgt kaum ein Drittel des Gesammtbildes. Die Aushöhlung des Sehnerven wird von dem überhängenden Rand dieses Papillenantheils auf eine, auch bei physiologischen Excavationen häufig wahrzunehmende Art begrenzt; unten reicht sie aber bis an den Papillenrand, der dadurch ein glaucomatöses Aussehen gewinnt; hingegen verflacht sie sich allmählich gegen den lateralen Rand hin, welcher in Folge der Dehnung hinausgeschoben und nach oben ausgezogen ist, und dadurch eine beträchtliche Strecke lang eine senkrechte gerade Linie bildet. Der Exkavationsgrund ist sehr hell gelblichgrau und zeigt nirgends die Zeichnung der Cribrosa-Lücken. Besonders bemerkenswerth ist das völlig gesonderte Hervortreten der oberen und der unteren Centralgefässäste. Jene kommen sämmtlich am unteren Rande des medialoberen Papillenantheils aus dem überdachten Theil der Excavation zum Vorschein, mit einem deutlichen Zug in lateraler Richtung. Diese hingegen erscheinen, von den oberen Gefässen durch ein beträchtliches Stück des Excavationsgrundes getrennt, in dessen unterem Gebiete mehr lateral, mit einem ebenso ausgesprochenen Zug in medialer Richtung. Die über den unteren Rand hinwegziehenden Gefässe erleiden daselbst eine starke Abknickung.

Das ganze Papillenbild ist mit Ausnahme der lateraloberen abgerundeten Ecke von einem conusartigen, durch Pigment begrenzten Ring umgeben, welcher lateralwärts buchtig erweitert ist. Sonst ist der Fundus oculi normal. Hm 1.0 D; $V = \frac{6}{7}$.

Im rechten Auge ist die Papilla nervi optici ähnlich geformt. Hornhautrübungen. $V = \frac{6}{15}$.

Figur 2. Colobom des Sehnerven.

Rechtes Auge. Aufrechtes Bild.

O. Hermann, 14 Jahre alt, Schüler.

Die Fremdartigkeit dieses, von der Kreisform nur in seinem untersten Theile unerheblich abweichenden Papillenbildes stammt einerseits von dem Verhalten des Gefässaustrittes, anderseits von den Defecten an seinem unteren Rande und in der Nähe desselben.

Eine nach oben hin sich vertiefende, gegen den unteren Rand sich verflachende Excavation lässt einen oberen sehr schmalen, medial etwas breiteren Papillenantheil im Niveau des Fundus übrig. Der Austritt der Centralgefässe ist weit nach oben verschoben, wodurch eine gewisse Aehnlichkeit mit der „gedrehten Anordnung" beim Conus inferior entsteht. Bei genauer Betrachtung sieht man aber, dass die Arteria superior lateralis nicht aus der Excavation, sondern auf dem obersten, erhabenen Papillenantheil mit einer kurzen recurrenten Schlinge, den Austritt der gleichnamigen Vena umkreisend, zum Vorschein kommt; ferner dass in der, weiter medial, ebenfalls aus der Substanz des obersten Papillenantheils hervortretenden Gefässgruppe, der erste Arterienast wahrscheinlich cilioretinalen Ursprunges ist, da er ganz deutlich vom medialen Papillenrande her, unterhalb des Austrittes der beiden anderen Gefässäste, allmählich an die Oberfläche gelangend, lateralwärts zieht, um dann mit knieförmiger Biegung die Richtung nach oben zu nehmen; und endlich dass auch die nach unten ziehende Arterie, bei ihrem Hervortreten innerhalb der Excavation, eine kurze rückläufige Schlinge bildet.

An den unteren Papillenrand schliesst sich ein schmaler, durch bizarr gruppirte dichte Pigmenthaufen ziemlich kraus aussehender Conus. In der nächsten Nachbarschaft nach unten, vom Conus durch einen sehr schmalen Streifen scheinbar normaler Chorioidea getrennt, befindet sich ein unregelmässig viereckig geformter colobomartiger Defekt von etwas mehr als $^1/_2$ Papillenausdehnung, mit dichtem Pigment als Saum am Rande und vielgestaltigen Flecken auf der vertieften Fläche.

Die skiaskopischen Messungen im vertikalen Meridian werden durch das Vorhandensein des Coloboms sehr störend beeinflusst. M 3.0 D; $V = \frac{6}{7}$.

Figur 3. Colobom des Sehnerven.

Rechtes Auge. Aufrechtes Bild.

R. Ernestine, 27 Jahre alt.

Die Stelle des Sehnerveneintrittes nimmt eine etwas schräg liegend-ovale, kelchartige Grube ein, die lateral und oben steil einsinkt, medial und unten sich allmählich vertieft, und deren Ausdehnung diejenige einer normalen Papille um mehr als das Doppelte übertrifft. Der Grund der Excavation ist etwas wellenförmig, von sehr hell gelbgrauer, stellenweise etwas röthlicher Farbe, und zeigt keinerlei Zeichnung, die auf das Lückensystem der Lamina cribrosa bezogen werden könnte. Der laterale und obere Rand bilden zusammen einen schön geschwungenen Bogen. Vom lateralen Rande führt eine zweite Stufe zu der in jener Richtung tiefsten Aushöhlung. In der medialen Hälfte ist durch einen rundlichen Schatten eine trichterförmige Vertiefung angedeutet. Lateralunten und medial verschwinden die Enden der bogenförmigen Grenzlinie in dem hier allmählich höher rückenden Niveau der Vertiefung. Nach dieser Richtung hin ist die Begrenzung des Sehnerveneintrittes eine sehr ungleichmässige. Medialoben schliesst ein zweizackiger Pigmentsaum das Papillenbild ab, der die Fortsetzung einer zweiten bogenförmigen Linie ist, welche oben, lateral und unten den Excavationsrand, als äussere Begrenzung eines conusartigen Zwischenraumes, umfasst. Medialunten endet diese Linie mit einer rundlichen Ausbuchtung in erheblichem Abstande von dem oben erwähnten zackigen Pigmentsaum; und hier, wo dieser Ring unterbrochen ist, findet ein allmählicher Uebergang des Colobomgrundes in die gefärbte Fundusfläche statt. Die oben erwähnte conusartige Form ist lateral und unten etwas übervenenbreit, von skleralweisser Farbe, und macht den Eindruck eines Scheidenringes ohne Pigmentring. Oben steht der Pigmentepithelansatz mit ausgezacktem Rande weiter ab, so dass eine breite Conusfläche entsteht, die reichlich mit Pigmentfleckchen versehen ist, zwischen welchen auch das Roth einzelner Blutgefässschlingen hindurchblickt.

Bemerkenswerth ist das Hervortreten der Centralgefässäste. Diejenigen der oberen Fundushälfte erscheinen in beträchtlichen Abständen einzeln entlang des oberen Colobomrandes aus der Tiefe. Hingegen halten sich die Arteria und Vena inferior lateralis einerseits und die auffallend schwachen inferiores mediales andererseits mehr zusammen. Beide Paare scheinen aus der trichterförmigen Vertiefung des Coloboms zu stammen. Noch muss eines kurzen Gefässstückes gedacht werden, welches in der lateralen Hälfte des Coloboms bis zum Rande desselben verläuft, hier aber ohne sichtbare Fortsetzung verschwindet.

Lateraloben befindet sich eine kleine Gruppe tiefschwarzer Pigmentfleckchen auf dem Colobomrande. Ausserhalb desselben findet sich nur an sehr wenigen Stellen etwas Pigment angehäuft. Medialoben ist in der Nachbarschaft des Coloboms ein heller Fleck von unregelmässig gefingerter Form zu sehen. Der übrige Fundus ist völlig normal.

M 4.0 D; $V = \frac{6}{50}$. Die Ausdehnung des blinden Fleckes ist dem Coloboma nervi optici entsprechend verbreitert. Grenzen des Gesichtsfeldes normal. As Corneae 1.0 D, 7° temporal.

1.

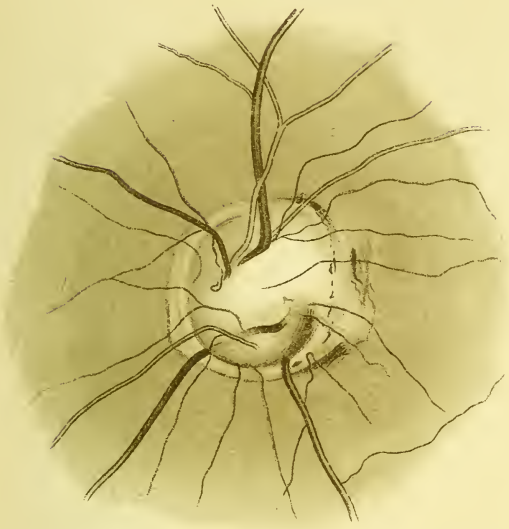

2.

3.

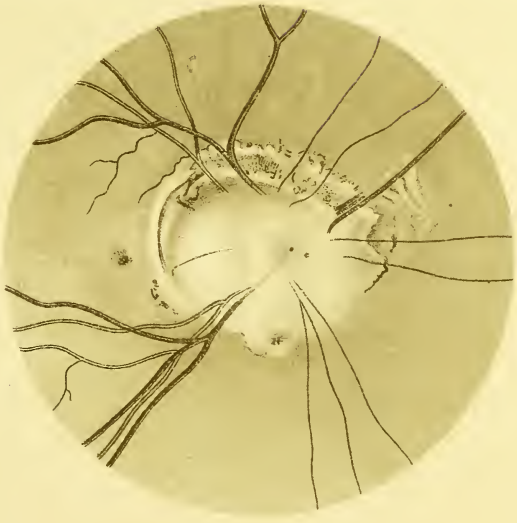

Kgl. Univers.-Druckerei v. H. Stürtz, Würzburg. Verlag von J. F. Bergmann, Wiesbaden.

ROYAL LONDON
OPHTHALMIC
HOSPITAL

Tafel XXIII.

Sehnerveneintritt innerhalb eines Aderhautcoloboms.

Rechtes Auge. Umgekehrtes Bild.

K. Philipp, 35 Jahre alt, Hausirer.

Der Aderhautmangel beginnt oberhalb des Sehnerveneintrittes in einer Entfernung, die dem Durchmesser einer normalen Papille gleichkommen mag, und erstreckt sich nach unten bis etwa zum Aequator bulbi, wo seine Grenze mit dem Augenspiegel noch ganz gut gesehen wird. Das Colobom hat die Form eines Ovals; namentlich entspricht die Bogenlinie der medialen Grenze einem solchen; die laterale Grenze hingegen ist ausgeschweift, so dass in dieser Hälfte das Colobom sich mehr der Birnform nähert. Medial ist die Grenzlinie von einem gleichmässigen sehr dichten Pigmentsaum begleitet. Lateral ist angrenzend viel zerklüftetes Pigment vorhanden, und die Chorioidea setzt sich daselbst mit einer recht breiten Zone rareficirten Gewebes an. Lateralunten ist eine solche buchtig geformte rareficirte Stelle vorhanden, die dem Colobom (dessen Form, hier im umgekehrten Bilde, auch ihrerseits den Vergleich gestattet), wie das Ohr dem Kopf einer Katze aufsitzt. Auch medialunten ist ein ähnliches viel kleineres „Ohr" vorhanden. Die unterste zackig-buchtige Grenzlinie des Coloboms zwischen diesen beiden ist wieder von dichtem tiefschwarzem Pigment begleitet. Der obere Rand ist beinahe pigmentfrei. Auch hier zeigen Pigmentepithel und Chorioidea eine Strecke weit aufwärts diffuse Rarefaction.

Innerhalb dieses Rahmens zieht zunächst die Stelle des Sehnerveneintrittes den Blick an. Diese ist wohl nur durch das Hervortreten der Netzhautgefässe als solche zu erkennen. Mit Ausnahme der bogenförmigen Linien, welche medial und lateral eine an dieser Stelle vorhandene Vertiefung begrenzen, erinnert, in Folge der ausserordentlich weitgehenden Verbildung, welche hier stattgefunden hat, Nichts an die Form und das Aussehen einer normalen Papilla nervi optici.

In erster Linie fällt hier ein X-förmiger Gewebsstrang auf, welcher von oben nach unten über die erwähnte, dem Coloboma nervi optici zuzuschreibende Vertiefung hinwegzieht. Etwas oberhalb der Mitte wird diese X-Form in zwei, bezüglich des Aussehens ihrer Oberfläche verschiedene Hälften getheilt. Die kleinere obere erscheint eben und durch eine feine Gefässausbreitung geröthet, sie geht in den oberen, schmalen, ebenfalls mit chorioidealen Gefässschlingen reichlich versehenen Randtheil des Aderhautcoloboms über. Auf ihrer Oberfläche zieht ein grosser Theil der für die obere Fundushälfte bestimmten Central-

gefässäste, die nebeneinander an der erwähnten Theilungslinie zum Vorschein kommen, strahlenartig auseinanderweichend, nach oben. Die grössere untere Hälfte bildet ein fächerförmig ausstrahlendes, sehr dichtes weisses Faltenbündel, welches mit seinem bogenförmig auseinander gebreiteten Ende jenseits der unteren Grenze des Sehnerveneintrittes in das Gewebe der blossliegenden Sklera übergeht.

Zu beiden Seiten dieses Gewebsstranges befindet sich je eine halbkreisförmige Grube, welche zusammen dem colobomatös ausgeweiteten Sehnerveneintritt entsprechen dürften. Die medial kleinere und zugleich weniger tiefe zeigt eine gleichmässig weisse Bodenfläche. Die viel grössere, auch etwas tiefere laterale hat einen weniger ebenen Boden und zeigt medialunten, am Rande des beschriebenen Gewebsstranges und zum Theil von diesem verdeckt, eine kleine runde Aushöhlung, um deren Rand sich ein Kranz von kleineren Lücken aneinanderreiht, die an jene der Lamina cribrosa erinnern. Ueber den unteren Rand der lateralen Sehnervengrube zieht ein weisses Band quer gegen den lateralen Rand des fächerartigen Faltengebildes, um sich in die unter diesem befindlichen Spalte zu versenken. Das Band stammt von einer gleichgerichteten hügelartigen Einstülpung des Colobomgrundes, welche schon am lateralen Colobomrande beginnt. Zwei Gefässe nehmen ihren Weg unterhalb des besagten Bandes; das eine ist durch eine eben hier befindliche Lücke wieder zu erblicken. Daraus geht hervor, dass dieses Band, wenigstens zum Theil, sich frei über den Skleralgrund hinspannt.

In beiden seitlichen Gruben treten die Netzhautgefässe für die seitlichen und unteren Funduspartien hervor; in überwiegender Anzahl in der lateralen. In der letzteren erblickt man auch zwei, nicht den Charakter der Netzhautgefässe aufweisende bandartige Blutgefässe, deren eines oben, das andere unten in medialwärts geschwungenem Bogen die Endausbreitungen des X-förmigen Gewebsstranges umkreisen. Aus dem nach unten gerichteten Faltenfächer des letzteren kommen im Ganzen nur drei Gefässe zum Vorschein, zwei medial und eines lateral.

Das verhältnissmässig kleine Colobom der Aderhaut erreicht durch bogenförmige Ausbuchtungsstufen in seinem unteren Theil eine beträchtliche Tiefe.

Die Entwickelungsstörung dieses Auges äussert sich auch in dem Vorhandensein eines Coloboma iridis und einer seichten Einkerbung des Linsenrandes daselbst.

Hochgradige Myopie (die das Zeichnen des aufrechten Bildes unmöglich macht) und Amblyopie. Das Auge fixirt nicht zentral; dennoch werden Buchstaben aus Schw. 1.75 bei starker Annäherung erkannt. Der Defekt des Gesichtsfeldes entspricht der Ausdehnung des Coloboms.

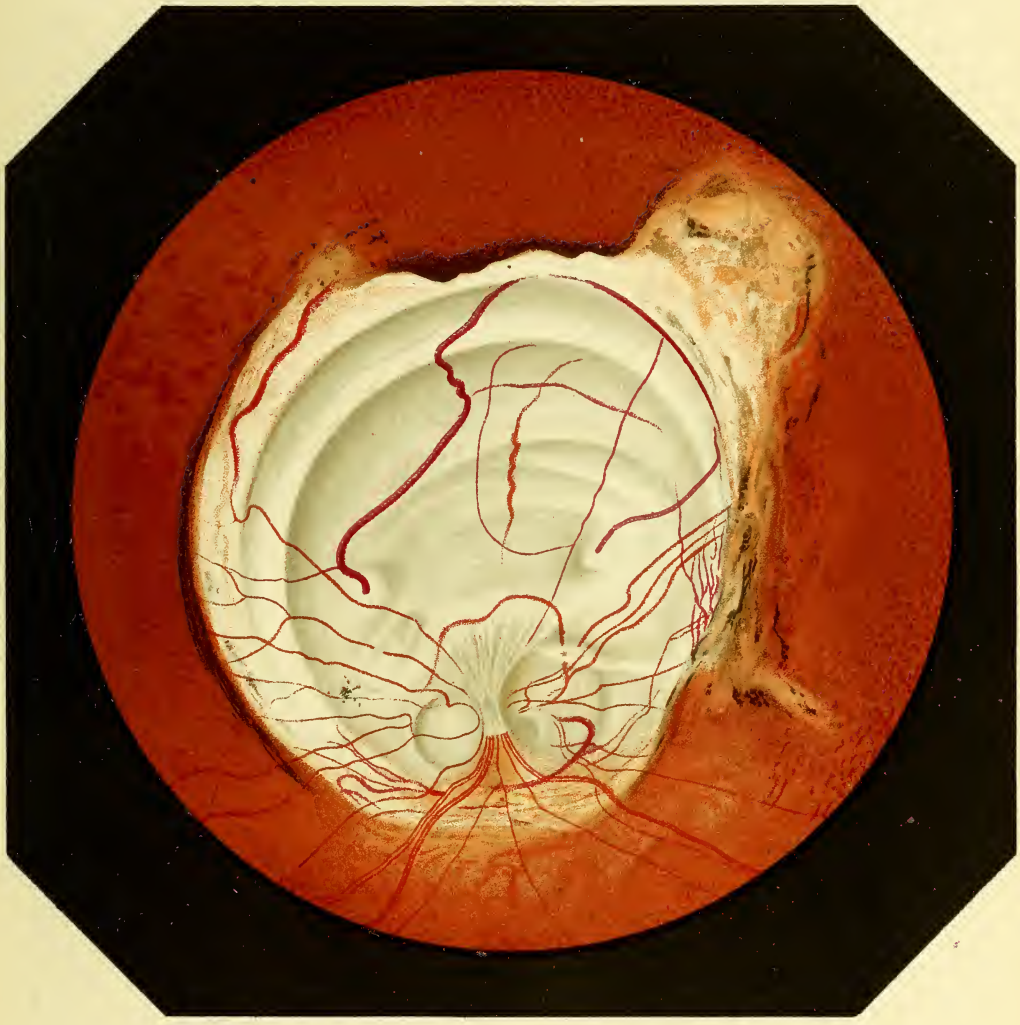

Kgl. Univers.-Druckerei v. H. Stürtz, Würzburg. Verlag von J. F. Bergmann, Wiesbaden.

ROYAL LONDON
OPHTHALMIC
HOSPITAL

Tafel XXIV.

Sehnerveneintritt innerhalb eines Aderhautcoloboms.

Linkes Auge. Umgekehrtes Bild.

W. Marie, 41 Jahre alt, Bäuerin.

Das Colobom der Chorioidea, welches schon oberhalb des Sehnerveneintrittes mit einer horizontalen Breite von etwa vier normalen Papillendurchmessern beginnt, reicht nach unten, bei zunehmender seitlicher Ausdehnung, weiter als bis wohin der ophthalmoskopische Blick zu gelangen vermag. Die Colobomfläche zeigt nur insoferne ein nicht ganz gewöhnliches Aussehen, als namentlich in seinem oberen Theil, ein aus dichtgesäten Pigmentflecken und dazwischen gebetteten Gefässschlingen bestehendes Mosaik, wie es öfters auf Conusflächen zu finden ist, als ziemlich breite Zone den Colobomrand innen begleitet, und den obersten Theil derartig ausfüllt, dass es bis an den entarteten Sehnerveneintritt heranreicht und nur den unteren Rand desselben freilässt.

An der Stelle der Papilla nervi optici befindet sich eine Excavation von nahezu kreisrunder Form, welche bis zu einem gewissen Grade das Aussehen einer normalen Papille nachahmt. Jedoch abgesehen davon, dass die Weite ihrer Oeffnung den Umfang einer Sehnervenscheibe gewöhnlicher Bildung um mehr als das Doppelte übertrifft, bemerkt man auch sofort, dass hier schon am äussersten Rand die Vertiefung anfängt. Namentlich nach unten ist dieser Rand, wie die hakenförmige Krümmung der hervortretenden Centralgefässe daselbst zeigt, geradezu überhängend. Bemerkenswerth ist zugleich, dass die stufenförmige Vertiefung eine dreifache Schneckenwindung darstellt. Die Bodenfläche der tiefsten Stelle, welche nach unten mehr als die Hälfte der Excavation einnimmt, zeigt sich nicht ganz eben, und ist hellweiss, ohne irgendwelche Zeichnung, welche an die Lücken der Lamina cribrosa erinnern würde. An der medialen Seite ist die oberste Stufenfläche zart röthlich gefärbt. Dies und die Art der Vertheilung der Netzhautgefässe bilden dasjenige, was die Erinnerung an die Grundform

der Papilla nervi optici aufrecht erhält. Im Uebrigen ist es auch wahrscheinlich, dass der Durchtritt der Gefässe nicht sehr zerstreut stattfindet; derselbe ist nach dem medialsten Theil der Excavation verschoben; selbst jene Gefässe, die wie die Arteria und Vena inferior lateralis, scheinbar unvermittelt am Rande der Excavation emportauchen, dürften mit verborgenen Bogenwindungen von dorther stammen.

Hochgradige Myopie macht die Untersuchung des Augenhintergrundes im aufrechten Bilde unmöglich. Bedeutende Amblyopie mit Ablenkung des Auges temporalwärts. Colobom der Iris mit Einkerbung des Linsenrandes.

Das rechte Auge ist normal.

Kgl. Univers.-Druckerei v. H. Stürtz, Würzburg. Verlag von J. F. Bergmann, Wiesbaden.

Neuester Verlag von J. F. BERGMANN in Wiesbaden.

Soeben erschien:

ATLAS

seltener ophthalmoskopischer Befunde

Lieferung I. — Preis Mk. 8.—.

Ergänzungstafeln

zu dem

Atlas der Ophthalmoskopie

von

Hofrath Dr. **J. Oeller,**

Professor an der Universität München.

Während des Erscheinens des mit fünf Lieferungen im Rahmen des ursprünglichen Planes abgeschlossenen **„Atlas der Ophthalmoskopie“** sind dem Verfasser aus dem weiten Kreise seiner Fachgenossen mündlich und schriftlich soviel warme Zustimmungen und zugleich so oft der Wunsch von berufendsten Vertretern im Inland wie im Auslande ausgesprochen worden, der so allseitig anerkannte Atlas möge durch **Ergänzungshefte** auch hinsichtlich der **selteneren ophthalmoskopischen Befunde** in gleicher Vollendung vervollständigt werden, — dass der Verfasser, dieser Aufforderung zu entsprechen, freudig sich entschlossen hat.

Zufolge vielfacher Anregung werden diese einzelnen Supplement-Hefte in geringerer Stärke resp. Tafel-Zahl, im Uebrigen ganz in gleicher Ausführung und Vollendung zur Ausgabe gelangen.

Nunmehr ist vollständig erschienen:

Atlas der Ophthalmoskopie.

Eine bildliche und descriptive ophthalmoskopische Diagnostik

von

Dr. J. Oeller,

k. bayer. Hofrath und Professor an der Universität Erlangen.

75 Tafeln in Folio mit entsprechendem Texte.

Preis: M. 100.—

Verlag von J. F. Bergmann in Wiesbaden.

Grenzfragen des Nerven- und Seelenlebens.

Einzel-Darstellungen

für

Gebildete aller Stände.

Im Vereine mit hervorragenden Fachmännern des In- und Auslandes

herausgegeben von

Dr. L. Löwenfeld in München. und **Dr. H. Kurella** in Breslau.

Bis jetzt sind erschienen:

Heft I: **Somnambulismus und Spiritismus** Von Dr. L. Löwenfeld in München. M. 1.—.

Heft II: **Funktionelle und organische Nervenkrankheiten.** Von Professor Dr. H. Obersteiner-Wien. M. 1.—.

Heft III: **Ueber Entartung.** Von Dr. P. J. Möbius in Leipzig. M. 1.—.

Heft IV: **Die normalen Schwankungen der Seelenthätigkeiten.** Von Dr. J. Finzi in Florenz, übersetzt von Dr. E. Jentsch in Homburg v. d. H. M. 1.—.

Heft V: **Abnorme Charaktere.** Von Dr. J. L. A. Koch in Cannstatt. M. 1.—.

Heft VI/VII: **Wahnideen im Völkerleben.** Von Dr. M. Friedmann in Mannheim. M. 2.—.

Heft VIII: **Ueber den Traum.** Von Dr. S. Freud in Wien. M. 1.—

Heft IX: **Das Selbstbewusstsein; Empfindung und Gefühl.** Von Professor Dr. Th. Lipps in München. M. 1.—.

Für die nächsten, in zwangloser Reihenfolge erscheinenden Hefte, liegen u. a. folgende Arbeiten vor:

Kurella (Breslau). **Beiträge zur Theorie der Begabung.**

H. Sachs (Breslau). **Gehirn und Sprache.**

Naecke (Hubertusburg). **Ueber moral insanity** (moralisches Irrsein).

v. Bechterew (St. Petersburg). **Ueber psychische Kraft.**

Eulenburg (Berlin). **Sexualpathologische Fragen.** I. Sadismus und Masochismus.

Jentsch (Heidelberg). **Ueber die Laune.**

Verlag von J. F. Bergmann in Wiesbaden.

Soeben erschien:

Die

Neurologie des Auges.

Ein Handbuch
für
Nerven- und Augenärzte
von

Dr. H. Wilbrand Augenarzt und **Dr. A. Saenger** Nervenarzt
in Hamburg.

Erster Band. Mit 151 Textabbildungen. — Preis Mk. 14.—.
Zweiter Band. Mit 49 Textabbildungen. — Preis M. 8.60.

Die Verfasser des vorliegenden Werkes, die gemeinsam im Allgemeinen Krankenhause in Hamburg wirken, haben den glücklichen Gedanken gehabt, die Beziehungen zwischen Auge und Nervensystem zum Gegenstand einer zusammenfassenden Darstellung zu machen.

Der erste Band, der in zwei Abtheilungen erschienen ist, enthält bloss die Neurologie der Lider, auf so breiter Grundlage abgehandelt, wie dies bisher von keiner Seite auch nur annähernd geschehen ist. Das erste Kapitel handelt von der Lage und Form der Augenlider, das zweite von der Form und Weite der Lidspalte unter physiol. und pathol. Bedingungen. Im dritten, vierten und fünften Kapitel werden die Lidreflexe, die Mechanik des Lidschlags, die Mitbewegungen zwischen den Lidern und dem Bulbus und der Lidkrampf einer Besprechung unterzogen.

Daran schliesst sich das umfangreiche, die Ptosis behandelnde Kapitel. Die folgenden Kapitel behandeln die Beziehungen des Facialis zu den Augenlidern. — Der Stoff ist ausserordentlich übersichtlich angeordnet. Sehr angenehm ist es, dass die einzelnen Abschnitte eine gewisse Abgeschlossenheit und Selbstständigkeit besitzen.

Die Verfasser haben die Litteratur vollständig aufgearbeitet, was bei der grossen Zahl der berücksichtigten Abhandlungen — das dem ersten Bande beigegebene Litteraturverzeichniss umfasst 1500 Nummern — eine respektable Leistung ist. Sie beherrschen den Stoff in allen seinen Theilen, so dass man trotz des grossen Umfangs, welchen das fremder Erfahrung entstammende Thatsachenmaterial besitzt, stets den Eindruck hat, die Verfasser selbst reden zu hören. Sie haben aber nicht nur den Kitt für die der Litteratur entnommenen Bausteine geliefert, sondern auch durch eine grosse Zahl eigener Versuche und Beobachtungen den Ausbau des Ganzen mächtig gefördert. Es ist schier unmöglich, die Fülle neuer Gesichtspunkte und origineller Auffassungen theils bekannter, theils bisher nicht beobachteter Erscheinungen aufzuzählen, die das Werk enthält; die Verfasser haben in rühmenswerther Bescheidenheit, das Hauptgewicht auf eine geschlossene Darstellung legend, es unterlassen, nachdrücklich auf Das, was sie aus eigenem bestritten haben, hinzuweisen. — Eine grosse Zahl ausgezeichneter Abbildungen trägt viel zur Belebung des Textes bei, wie denn überhaupt die Ausstattung des Buches nichts zu wünschen übrig lässt.

Das Buch, das sehr preiswürdig ist, wird in den Kreisen, für die es bestimmt ist, rasch Eingang finden.

Monatsblätter f. Augenheilkunde 38. Jahrg. 5. Heft, 1900.

Neuester Verlag von J. F. Bergmann in Wiesbaden.

Neunter internationaler

Ophthalmologen-Kongress

zu Utrecht

vom 14.—18. August 1899.

Bericht

veröffentlicht unter Mitwirkung der Sekretäre der Sektionen

F. Benoit, E. Clarke, A. Dufour, A. M. Mc. Gillivray, M. Hillemans, E. Hummelsheim, H. Parent, A. Siegrist et **Cyril H. Walker.**

Von

Professor **Dr. M. Straub** in Utrecht.

Mit zahlreichen Tafeln und Textabbildungen.

Gebunden Mk. 18.60.

Das Sarkom des Auges.

Von

Dr. **R. Putiata Kerschbaumer**
in St. Petersburg.

Mit einem Vorwort von Professor Dr. **Sattler**, Leipzig.

Mit 16 Figuren auf 10 Tafeln.

Mk. 16.—.

Kursus

der

Pathologischen Histologie

mit einem

Mikroskopischen Atlas

von 28 Lichtdruck- und acht farbigen Tafeln.

Von

Prof. Dr. **L. Aschoff,**
Privatdozent und I. Assistent am patholog. Institut zu Göttingen.

und

Dr. **H. Gaylord,**
Prof. der chirurg. Pathologie und Direktor des staatl. Instituts für Krebsforschung der Universität Buffalo.

Preis geb. M. 18.—.

Verlag von J. F. BERGMANN in Wiesbaden.

Die

operative Beseitigung der durchsichtigen Linse.

Von

Prof. Dr. **Ernst Pflüger**

Direktor der Universitäts-Augenklinik in Bern.

Mk. 7.60.

Auszug aus dem Inhalts-Verzeichniss:

I. **Einleitung.**
II. **Klinische Ophthalmometrie.**
III. **Optometrische Bezeichnung und mathematischer Ausdruck für den Grad der Ametropie.**
IV. **Verminderung der Refraktion durch Aphakie.**
V. **Klinische Beobachtungen.**
VI. **Tabellarische Uebersicht über die wichtigen Punkte des Materials.**
VII. **Resultat gewonnen aus den klinischen Beobachtungen.**
VIII. **Andere Indikationen für die Entfernung der Krystalllinse.**

Gesichtsstörungen und Uterinleiden.

Von

Geh. Med.-Rath Professor Dr. **A. Mooren** in Düsseldorf.

Zweite umgearbeitete Auflage. ***Mk. 1.80.***

Auszug aus dem Inhaltsverzeichniss:

I. **Die Einwirkung der Geschlechtsreife auf den Gesammtorganismus.**
II. **Der Einfluss der Uterinstörungen auf das Entstehen der Augenleiden.**
III. **Das Zurücktreten der Menstruation.**
IV. **Der Einfluss der Parametritis.**
V. **Die Lageanomalien des Uterus.**
VI. **Die Hysterie.**
VII. **Die Basedow'sche Krankheit.**
VIII. **Die Einwirkung der Schwangerschaft und des Wochenbetts.**
IX. **Das Klimakterium der Frauen.**
X. **Therapeutische Bemerkungen.**

Verlag von J. F. BERGMANN in Wiesbaden.

Die eitrigen Erkrankungen des Schläfenbeins.

Nach klinischen Erfahrungen dargestellt

von

Dr. Otto Körner,

Professor ord. hon. der Medizin, Direktor der Universitäts-Klinik und Poliklinik für Ohren- und Kehlkopfkranke in Rostock.

Mit 3 Tafeln und 20 Textabbildungen.

Preis Mk. 7.—.

Mit dieser Monographie beginnt Körner eine auf dem Titel in Aussicht genommene Sammlung von Einzeldarstellungen über „die Ohrenheilkunde der Gegenwart und ihre Grenzgebiete".

Im Anschluss an seine bereits in 2. Auflage erschienenen „otitischen Erkrankungen des Hirns, der Hirnhäute und der Blutleiter" giebt uns hier der Verfasser einen Ueberblick über die Vielgestaltigkeit und lebenswichtige Bedeutung der Eiterungsprocesse, welche sich im Gebiete des Schläfenbeins abspielen und in ihrer grössten Mehrzahl durch Infektion von der Tuba aus die Mittelohrräume erreichen, von wo sie erst secundär auf den Knochen weiterschreiten.

Die Darstellung fusst nicht nur fast durchweg auf den 16 jährigen eigenen Beobachtungen des Verfassers, sondern derselbe versteht auch, die von ihm gewonnenen Anschauungen allenthalben zu präcisem Ausdruck zu bringen, so dass sowohl der ferner stehende Arzt als der Otologe einen befriedigenden Einblick erhält. . . . . Das Buch ist reich an theoretischen Anregungen und praktischen Rathschlägen. *Bezold i. d. Münchener med. Wochenschrift.*

Bericht

über die achtundzwanzigste Versammlung

der

Ophthalmologischen Gesellschaft.

Heidelberg 1900.

Unter Mitwirkung von

E. von Hippel und **A. Wagenmann**

redigirt durch

W. Hess und **Th. Leber.**

Mit 17 Tafeln und 8 Abbildungen im Text.

Mk. 8.—.

Verlag von J. F. BERGMANN in Wiesbaden.

Die infektiös-eiterigen Erkrankungen des Gehirns und Rückenmarks.

Meningitis, Hirnabscess, Infektiöse Sinusthrombose.

Von

William Macewen, M. D.

Autorisirte deutsche Uebersetzung von

Dr. **Paul Rudloff,**
Ohrenarzt in Wiesbaden.

Mit zahlreichen Abbildungen. — Preis: Mk. 16.—.

Auszug aus dem Inhaltsverzeichniss:

Kap. I. **Chirurgische Anatomie. — Das Schläfenbein.** — Kap. II. **Pathologie des Hirnabscesses und der Meningitis.** — Kap. III. **Symptome des Hirnabscesses.** — Kap. IV. **Thrombose der intracraniellen Blutleiter.** — Kap. V. **Behandlung.** — Kap. VI. **Resultate.**

Auszug aus Besprechungen:

. . . . Dieses vortreffliche Buch habe ich schon nach dem Erscheinen des englischen Originals in dieser Zeitschrift, Bd. XXVI. S. 89—93, eingehend besprochen. Ohne nochmals auf seinen reichen Inhalt zurückzukommen, möchte ich von Neuem hervorheben, dass es vorzugsweise die reichen eigenen Erfahrungen und Anschauungen des Verfassers enthält. Die Uebersetzung ist ganz vortrefflich, wörtlich genau und dabei angenehm fliessend zu lesen. Erfreulich ist die Beifügung eines Sach- und Autoren-Registers, das dem Originale fehlt. *Zeitschrift f. Ohrenheilkunde.*

. . . . There is no book recently issued from the British press more deserving of a world-wide circulation than Professor Macewen's great work upon the infective purulent diseases of the brain and spinal cord. Our readers will be pleased to know that a length an authorised German edition containing all the original illustrations has been published by Dr. Rudloff of Wiesbaden. . . . . *Review from Glasgow Medical-Journal.*

. . . . Dem Uebersetzer sind wir zu Dank verpflichtet, dass er das Werk, welches einen selten grossen Erfahrungsschatz auf dem Gebiet der Behandlung intrakranieller Eiterungen birgt, einem grösseren deutschen Leserkreis erschlossen hat. *Centralblatt f. Innere Medicin.*

R. hat sich durch Verdeutschung des originalen und originellen Werkes unstreitig den Dank der deutschen Chirurgen gesichert.

Monatsschrift f. Unfallheilkunde.

Verlag von J. F. BERGMANN in Wiesbaden.

Soeben erschien:

Ergebnisse

der

Allgemeinen Pathologie

und

pathologischen Anatomie des Auges.

Bearbeitet von

TH. AXENFELD, ROSTOCK; K. BAAS, FREIBURG I. BR.; K. GRUNERT, TÜBINGEN; E. KAUFFMANN, CANNSTATT; O. KÖNIGSHÖFER, STUTTGART; W. KOSTER-GZN, LEIDEN; F. PEPPMÜLLER, HALLE A. S.; SCHOUTE, AMSTERDAM.

Herausgegeben von

O. LUBARSCH
PROFESSOR, VORSTEHER DER PATHOL.-ANAT. ABTEILUNG AM KGL. HYGIEN. INSTITUT IN POSEN

UND

R. OSTERTAG
PROFESSOR DER HYGIENE AN DER TIERÄRZTLICHEN HOCHSCHULE IN BERLIN.

Bericht über die Jahre 1897, 1898, 1899.

Auszug aus dem Inhaltsverzeichnis:

1. **Bakteriologie und Parasiten des Auges, infektiöse Augenerkrankungen.** Von Th. Axenfeld, Rostock.
   - A. Ektogene Infektionen.
   - B. Endogene Infektionen.
   - C. Tierische Parasiten.
   - D. Lepra des Auges (besprochen von Th. Axenfeld und F. Krukenberg).
   - E. Tuberkulose des Auges.
   - F. Sympathische Ophthalmie.
2. **Syphilis des Auges.** Von F. Peppmüller, Halle.
3. **Zusammenhang der Augenkrankheiten mit anderen Erkrankungen des Körpers.** Von K. Baas, Freiburg i. Br.
4. **Erkrankungen der Netzhaut und des Sehnerven.** Von K. Baas, Freiburg i. Br.
5. **Lymphcirkulation und Glaukom.** (Die Physiologie und die Phatologie des Flüssigkeitswechsels im Auge.) Von G. J. Schoute, Amsterdam und W. Koster-Gzn, Leiden.
   I. Einleitung. — II. Anatomie der Lymphräume. — III. Die Absonderung der Lymphe. — IV. Zusammenhang und Eigenschaften der Lymphe. — V. Lymphbewegung im Auge. — VI. Lymphausscheidung aus dem Auge. — VII. Allgemeines über Druckverhältnisse im Auge. — VIII. Normaler Druck. — IX. Hypotonie, Ophthalmomalacie. — Glaukom.
6. **Die Verletzung des Auges.** Von K. Grunert, Tübingen.
7. **Sklera.** Von K. Grunert, Tübingen.
8. **Uvea und trophische Störungen.** Von K. Grunert, Tübingen.
9. **Augenerkrankungen bei Haustieren.** Von O. Königshofer, Stuttgart und E. Kauffmann, Cannstatt.

Derselbe Bericht über die Jahre 1895 und 1896: Mk. 5.—
„ „ „ das Jahr 1894: „ 8.—

Kgl. Universitätsdruckerei von H. Stürtz, Würzburg.